

Erweiterte Diagnose der Okklusion bei Bruxismus-Patienten BruxChecker

Kangawa Dental College

Research Institute of Occlusion Medicine

<http://www.kdcnet.ac.jp/ocmed/>

Deutsche Überarbeitung und Übersetzung von
Jochen Feyen, Markus Greven und Diether Reusch

Einführung

Die Anwendung eines Okklusionskonzeptes im klinischen, zahnärztlichen Alltag stellt ein Leitprinzip dar, dass in allen zahnmedizinischen Disziplinen Gültigkeit hat und Anwendung finden sollte. Die Etablierung einer harmonisch funktionierenden Okklusion sollte individuell auf den Patienten und seine Bedürfnisse und Anforderungen abgestimmt sein.

Dies beinhaltet den skelettalen Aufbau des Schädels, die Form und die Funktion der Kiefergelenke, die Kondylenbahneigung, die Okklusionsebene, die Lage und Form der Zahnbögen und die dentale Morphologie.

Umfassende Behandlungen der Okklusion sollten alle diese Parameter berücksichtigen.

Ist die Bedeutung der funktionellen Komponenten des Kausystem und deren Detailfunktion des einzelnen Patienten unbekannt, i.e.: skelettaler Aufbau des Schädels, die Form und die Funktion der Kiefergelenke, die Kondylenbahneigung, die Okklusionsebene, die Lage und Form der Zahnbögen und die dentale Morphologie, ist eine gezielte Behandlung der Okklusion äusserst schwierig. Die Erfassung und Anwendung all dieser Parameter in der klinischen Praxis stellt ein Grundprinzip dar. Die rekonstruktive Zahnmedizin folgt begründbaren, idealisierten Okklusionskonzepten, die auf dynamischen okklusalen Führungsmustern, wie z.B.: der Eckzahnführung, der Gruppen-Funktion oder der sequentiellen Laterotrusion mit Eckzahndominanz, beruhen, sowie auf einer gleichmäßig abstützenden statischen Okklusion.

Allerdings gelten diese okklusalen Rekonstruktionsregeln immer primär nur für mandibulären Grenzbewegungen.

Die Kaubewegung in ihrer Gesamtheit stellt keine Grenzbewegung dar, und daher kann die Konzeption okklusaler Führungsmuster auf diese nur sehr schwer angewandt werden.

Zum Beispiel wird der Begriff Eckzahnführung für die parafunktionellen Bewegungen des Unterkiefers benutzt; während der Mastikation allerdings berühren sich die oberen und unteren Eckzähne relativ selten noch abradieren sie hierdurch über die Maßen. Daher sollte hier eher der Begriff **Eckzahnkontrolle** (Eckzahndominanz) verwendet werden, wenn wir an die Rolle der Eckzähne während der Kaufunktion denken.

Eine Funktion, bei der okklusale Führungsmuster von grosser Bedeutung sind, ist die Funktion des (nächtlichen) Bruxismus.

Muss die Okklusion wegen einer zahnmedizinischen Problematik rekonstruiert werden, sollte als wichtige Komponente auch das parafunktionelle Muster des Unterkiefers während des nächtlichen Bruxismus intensive Betrachtung finden.

Da die Belastung der Zähne bzw. der oralen Gewebe und Strukturen – oder zahnärztliche Rekonstruktionen - während parafunktioneller Aktivitäten beim Bruxismus mit starker Häufigkeit und hohem Kraftaufkommen der Kaumuskulatur einhergeht, hängt der Bruxismus eng mit der Zerstörung der Okklusion und der beteiligten Strukturen wie Zähne, Muskeln, Gingiva, parodontaler Knochen, Kiefergelenke und dem Bandapparat zusammen.

Die durch klinische Untersuchungen oder durch Modellanalytik erzielten Erkenntnisse über die Erfassung parafunktioneller Bewegungen des Unterkiefers sind in der Regel unterschiedlich im Vergleich zu den tatsächlich vom Individuum ausgeführten Bewegungen während des nächtlichen Bruxismus.

So kann das Okklusionsmuster bei vorhandenem nächtlichem Bruxismus in den meisten Fällen klinisch nicht reproduziert werden.

Daher stellt die Bewertung und Diagnose der Bewegungen beim nächtlichen Bruxismus einen wichtigen Bereich dar, der Grundlage für eine sichere, risikofreiere zahnmedizinische Behandlung sein sollte. Derzeit besteht die Behandlung von mit nächtlichem Bruxismus assoziierten Erkrankungen vor allem in der Behandlung zur Verminderung der Auswirkungen des Bruxismus.

Der nächtliche Bruxismus als Ausdruck von Stressverarbeitung ist als einer der wichtigsten, physiologischen Funktionen des Kauorgans zu betrachten, die die Homöostase des menschlichen Körpers mit aufrecht erhält.

Aus diesen Gründen müssen Untersuchungen, Diagnosestellung und Behandlungsplanung auf patienten-individuellen Okklusionsmustern und -parametern - unter besonderer Berücksichtigung des Bruxismus - basieren.

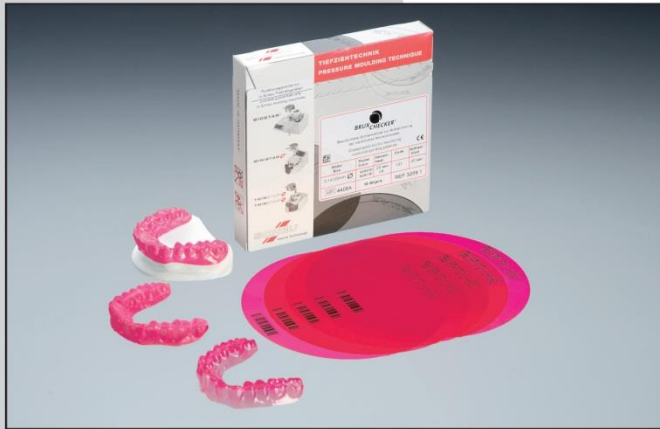*Sadao Sato
Markus Greven
Jochen Feyen
Diether Reusch*

*Kanagawa Dental College
Institut für OkklusionsMedizin*

BRUX CHECKER

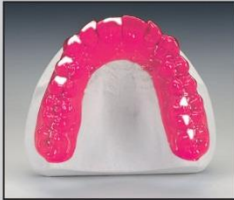BRUX CHECKER®

nach Prof. Sato



Die BRUX CHECKER® Folie registriert durch Abrieb der Farb-Beschichtung auf der Folie okklusale Interferenzen wie z.B. Bruxismus. Die Folie wird über ein Patientenmodell tiefgezogen und vom Patienten für eine Nacht getragen. Die Auswertung der Knirschmuster lässt Rückschlüsse auf mögliche Ursachen der Störung zu und hilft bei der Auswahl geeigneter Therapien.

Besonders eignet sich die BRUX CHECKER® Folie als Indikator für die Diagnose und Therapieplanung in der CMD-Therapie, aber auch zur Prüfung und zum Einschleifen der Okklusion bei allen prothetischen Versorgungen.



BRUX CHECKER® ist eine einseitig farblich beschichtete Analyse- und Therapieplanungsfolie mit 0,1 mm Ausgangsstärke, die von Prof. Sadao Sato vom Kanagawa Dental College in Japan entwickelt wurde und seit ca. 10 Jahren erfolgreich eingesetzt wird.

SCHÉU
Dental Technology

Die BRUX CHECKER® Folie wird über das OK Modell des Patienten tiefgezogen. Die beschichtete Seite der Folie muss nach dem Tiefziehen zum Antagonisten zeigen. Um dies sicher zu stellen, muss die bedruckte bzw. codierte Seite der Folie beim Einspannen in ein BIOSTAR®/MINISTAR® oder TWINSTAR®-Gerät nach oben zeigen bzw. lesbar sein. Das Modell wird mit plan getrimmtem Modellboden auf die Plattform des Gerätes gesetzt. Das Modell sollte trocken sein. Eine Isolierung ist nicht erforderlich.

Nach dem Tiefziehen kann die Folie mit Schere oder Skalpell gekürzt werden. Um einen stabilen Sitz auf dem Zahnbogen zu gewährleisten, sollte die Folie die Zähne komplett bedecken.

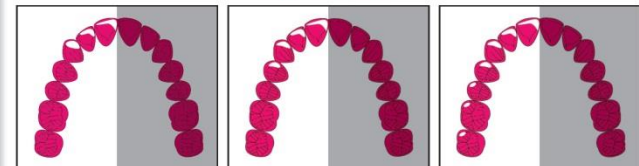
LIEFERPROGRAMM:

BRUX CHECKER® Folie (0,1 x 125 mm rd.) 10 Stk. REF 3209
(inkl. 5 Patienteninformationen)

Klassifizierung der Knirschmuster nach Prof. Sato

(Atlas Occlusion Diagnosis by BruxChecker, Kanagawa Dental College)

LATEROTRUSION




Eckzahn dominiert

Frontzahn-, Eckzahn-, Prämolarkführung

Molar-, Frontzahn-, Eckzahn-, Prämolarkführung

MEDIOTRUSION



Mediotrusive Führung

Mediotrusiver Kontakt

HINWEIS:

Das Beheizen der BRUX CHECKER® Folie vor dem Tiefziehprozess, ohne Verletzung oder Überhitzung der Farbbeschichtung, ist nur in einem SCHEU-Gerät gewährleistet, weil konstruktionsbedingt in diesen Geräten die unbeschichtete Seite der Folie dem Heizstrahler zugewandt ist. Beheizen: Aufdruck lesbar und zum Strahler zeigt!

Weltweit patentiert

Literaturhinweise:

- K. Onodera. The use of a bruxchecker in the evaluation of different grinding patterns during sleep bruxism Cranio. 2006 Oct; 24(4):292-9
- www.kdcnet.ac.jp/college/ocmed/brux-e.htm

SCHEU-DENTAL GmbH
www.scheu-dental.com

phone +49 23 74 92 88-0
fax +49 23 74 92 88-90

Am Burgberg 20
58642 Iserlohn · Germany

SCHÉU
Dental Technology

DE 104 833 1000/010 0 9 REF 3209 D1

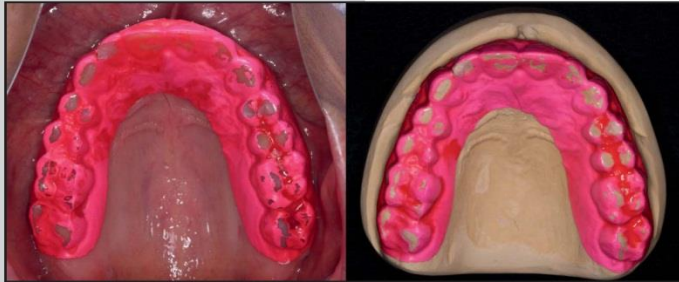
Das EKG der Okklusion



nach Prof. Sato

Das EKG der Okklusion

Zitat Dr. Diether Reusch



Schlafbruxismus ist eine wichtige Funktion des Kauorgans. Er hilft bei der Stressverarbeitung und erhält die Homöostase des menschlichen Körpers aufrecht.

Andererseits gefährdet Schlafbruxismus die Gesundheit des stognathognaten Systems und ist häufigst ursächlich beim Versagen einer Rekonstruktion („Chipping“).

Die sich bei einer klinischen Untersuchung darstellenden Zahnkontaktareale unterscheiden sich von Kontakten, die während des Schlafbruxismus auftreten. Das Okklusionsmuster beim Schlafbruxismus kann nicht reproduziert werden.

Aus diesem Grund sollten sich Untersuchungen, Diagnosen und Behandlungsmethoden, die auf Okklusionsmustern beim Bruxieren während des Schlafes basieren, durchsetzen.

Indikationen für die BRUX CHECKER® Folie:

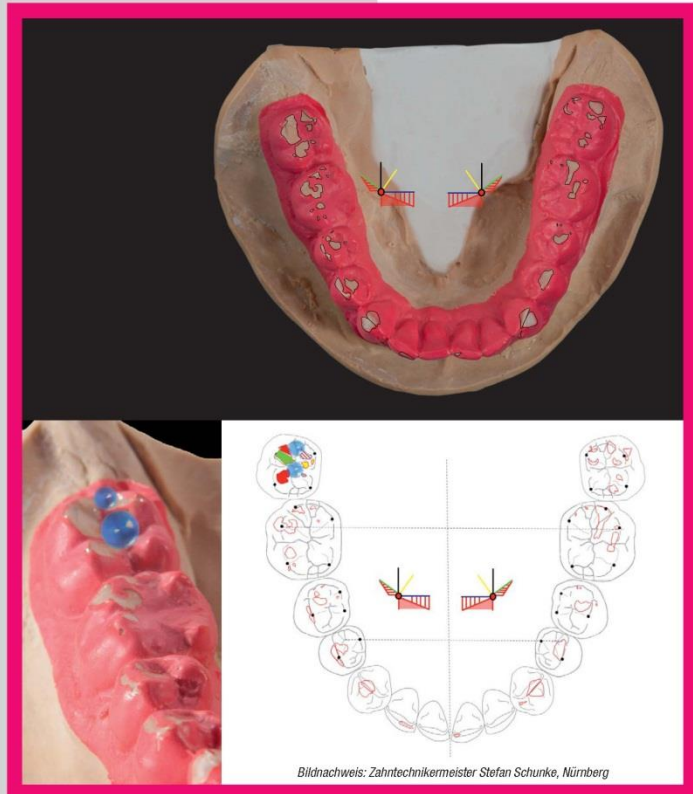-  Diagnosen des Okklusionsmusters auf Grundlage der Okklusionskontakte während des Schlafbruxismus
-  Visualisierung der Muster gegenüber dem Patienten
-  Auffinden aktiver Schliefflächen
-  Kontrolle der Rekonstruktion nach Eingliederung



nach Prof. Sato

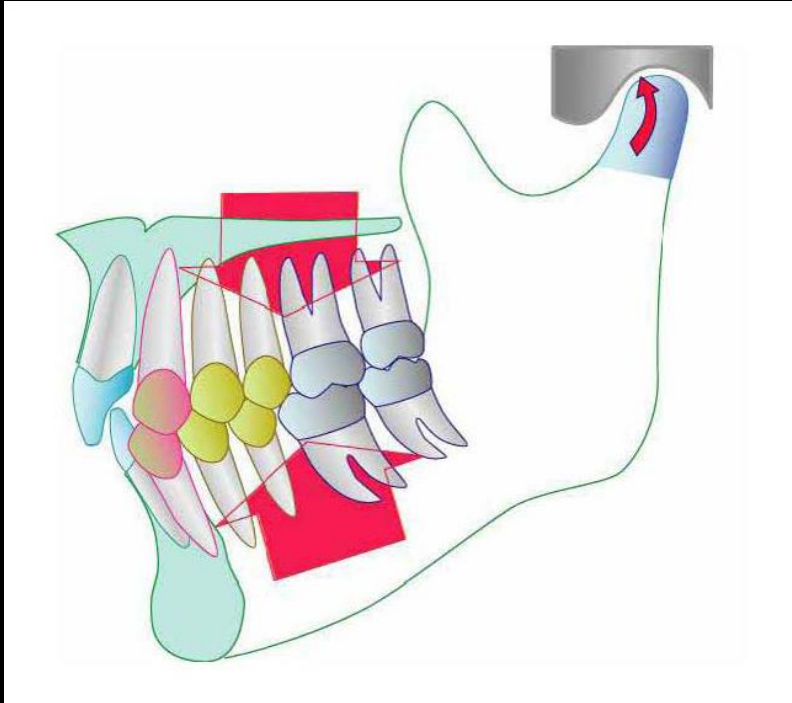
Das EKG der Okklusion

Zitat Dr. Diether Reusch



Bildnachweis: Zahntechnikermeister Stefan Schunke, Nürnberg

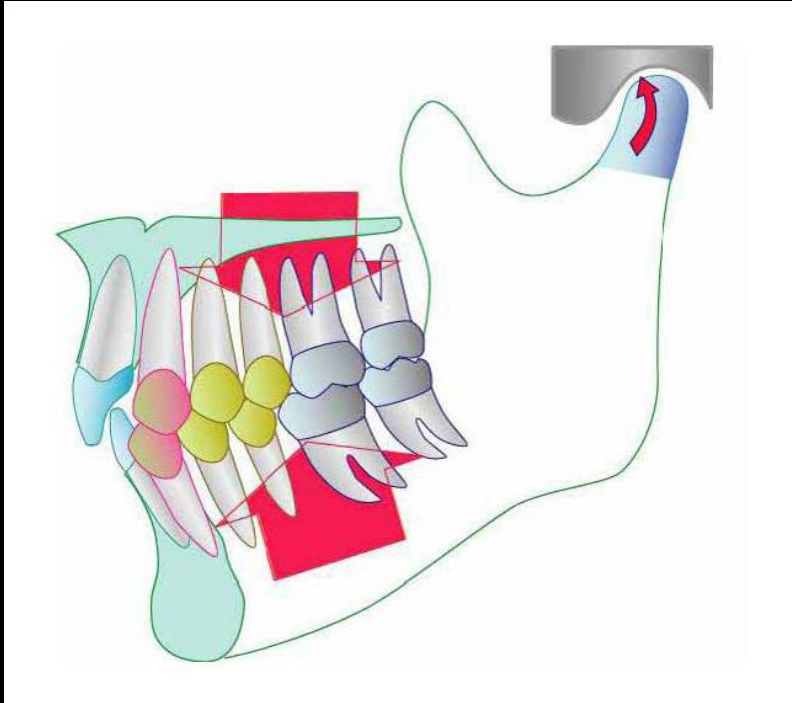
I. Konzept der organischen Okklusion



Der Begriff „Organische Okklusion“ beschreibt die Vorstellung einer wechselseitigen Schutzokklusion, welche auch dann harmonisch funktioniert, wenn das Kau-system Höchstbelastungen ausgesetzt wird:

- Die Seitenzähne schützen beim Zusammenbiss die Frontzähne und das Kiefergelenk.
- Die Frontzähne schützen in der Bewegung die Seitenzähne.

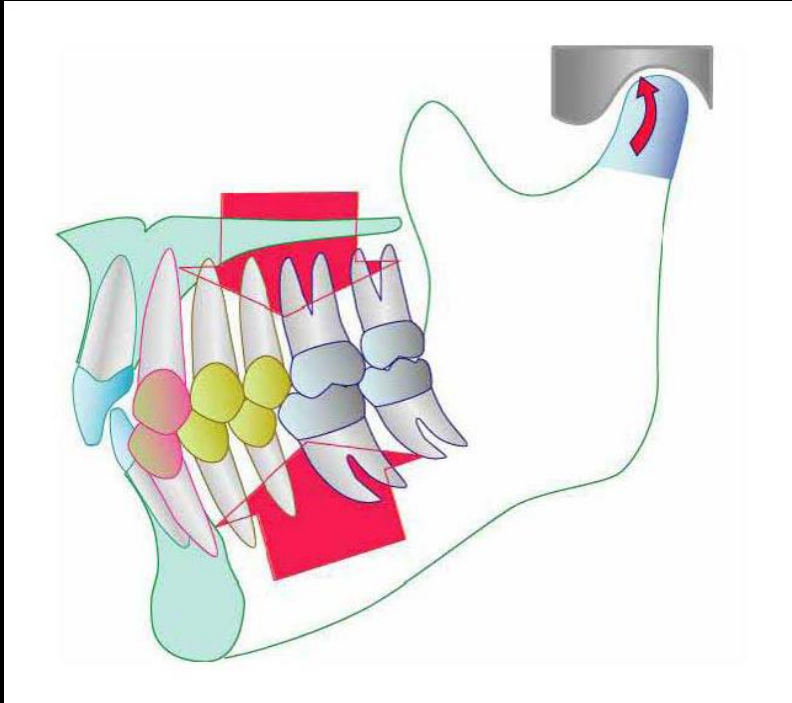
I. Konzept der organischen Okklusion



Beim Bruxieren treten exzessive Belastungen auf. Bruxismus sind pressende und knirschende Bewegungen des Unterkiefers bei hoher und höchster Aktivität der Kaumuskelatur. Folgeschäden werden gefördert durch:

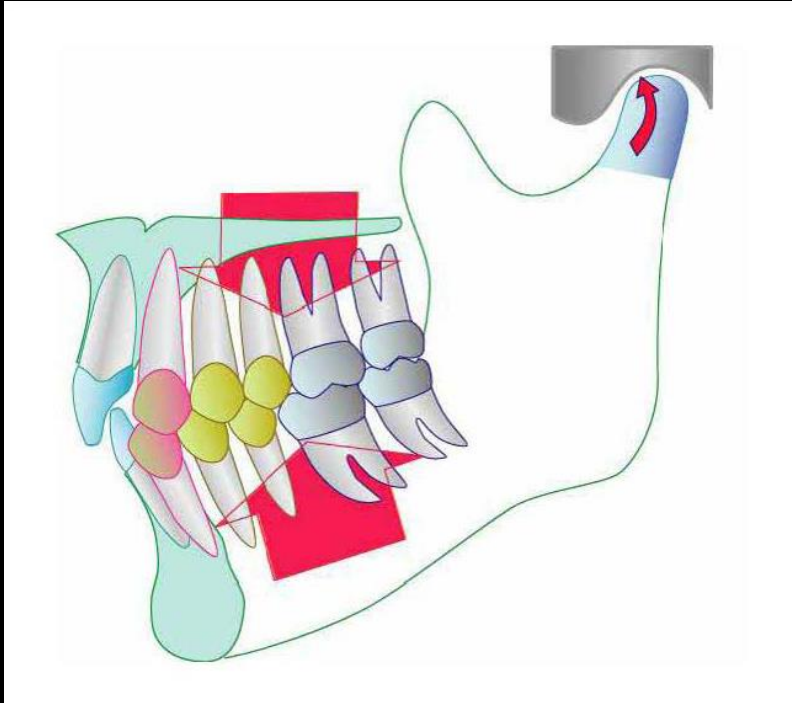
1. Unphysiologische **steile Führungsflächen** im Front-, Eck- und Seitenzahnbereich sowie **mediotrusive Interferenzen** haben bei der hohen Muskelaktivität pathologische Auswirkungen (Zahnhartsubstanz, -Halteapparat, Muskulatur und Kiefergelenk).

I. Konzept der organischen Okklusion



2. Aus statischer Sicht führt eine **insuffiziente Seitenzahnabstützung** zu starkem Frontzahnkontakt, den das neuromuskuläre System zu vermeiden versucht. Dies induziert höhere Muskelaktivität und dadurch höhere Belastungen der Gelenkstrukturen.

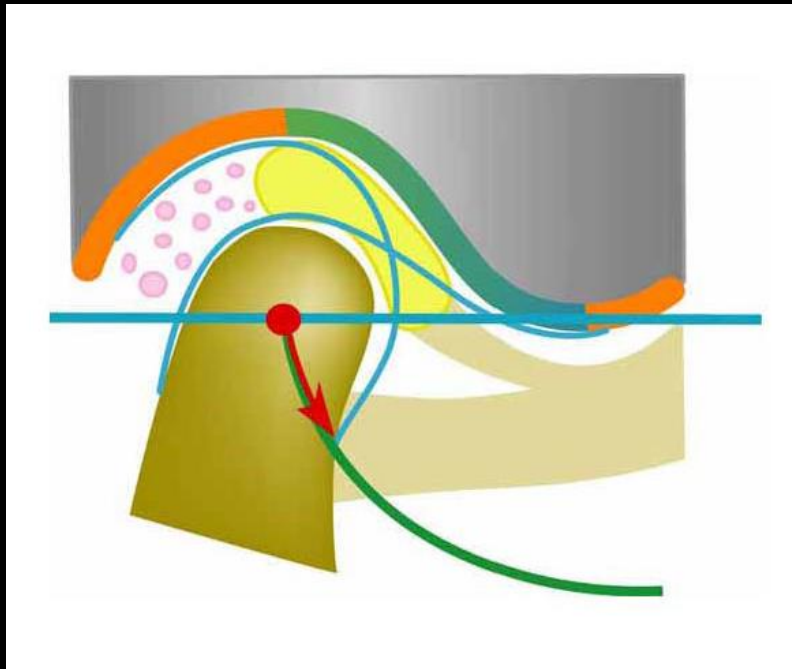
I. Konzept der organischen Okklusion



3. Die Muskelaktivität verbunden mit den Bruxierbewegungen (exzentrische Kieferbewegungen) erhöht sich weiter drastisch, wenn Zahnkontakte überwiegend im Molarenbereich stattfinden (Triggerung). Dies stellt ein sehr hohes Risiko für die Entstehung von Gewebebeschädigungen durch die bruxistische Aktivität dar. Hier werden diskutiert:
- Internal Derangements der Kiefergelenke,
 - muskuläre Spannungszustände und Schmerzen,
 - Schäden bis hin zur Zerstörung von Zahnhartsubstanz,
 - Schäden an den parodontalen Geweben,
 - negativer Einfluss auf die Körperhaltung oder deren Verursachung,
 - Beschädigung von Geweben der Nachbarsysteme Hals, Nase, Ohren oder Rachen).

Deshalb ist Molarendisklusion unverzichtbar bei Bruxismus, um jegliche muskuläre Hyperaktivität zu vermeiden.

II. Das Craniomandibuläre System (CMS)



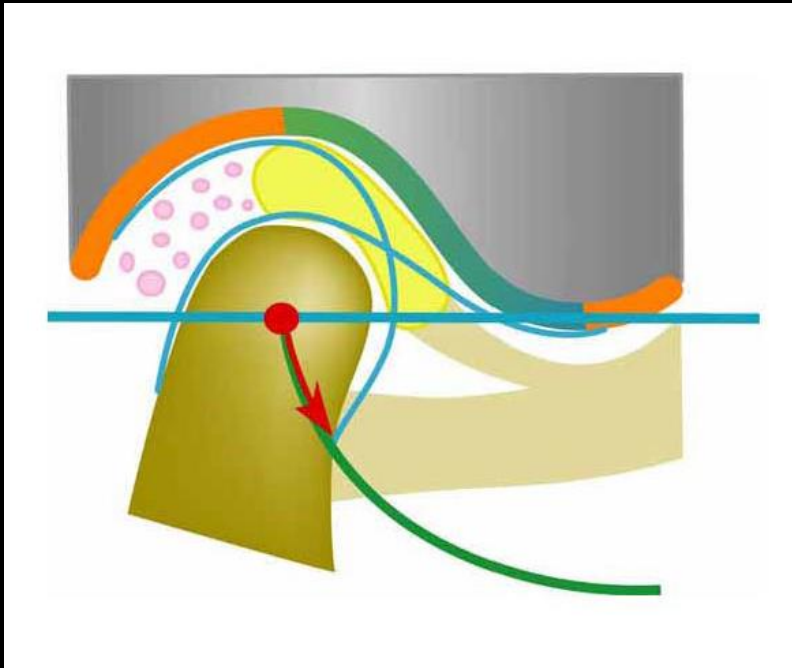
*Condylenposition „upmost-mindmost-
anteriormost“ bei aufrechter Kopf- und
Körperhaltung*

Der Unterkiefer wird neuromuskulär zum Schädel positioniert. Die Lage wird durch die Muskulatur bewerkstelligt. Die Möglichkeiten der Unterkieferlage und -bewegungen werden durch Knochen, Knorpel, Kapsel, Ligamente und Zähne begrenzt.

Die zentrale, physiologische Relation der Kiefergelenke in einer cranialen, nicht seitenverschobenen und anterioren Lage bei aufrechter Kopf- und Körperhaltung wird sensorisch gesteuert und vom ZNS unter Einfluss von Afferenzen aus Kapsel, retroartikulärer Polster, Muskulatur, Weichteile, Zähne und Parodontien gesteuert.

Die Zahnreihen des Ober- und Unterkiefers spielen in ihrer Anordnung und Konfiguration in statischer und dynamischer Okklusion eine wesentliche Rolle bei der korrekten Ausrichtung und Aufrechterhaltung dieser physiologischen Unterkiefer-/Kondylenposition und einer harmonischen Funktion des Kausystems.

II. Das Craniomandibuläre System (CMS)



*Condylenposition „upmost-mindmost-
anteriormost“ bei aufrechter Kopf- und
Körperhaltung*

Okklusale Disharmonie kann die Kondylen aus ihrer physiologischen Position verlagern und Fehlfunktionen, Schonhaltungen, Vermeidungsmechanismen, Beschwerden und Beschädigungen im Kausystem oder seiner Nachbarsysteme können die Folge sein.

Im Falle einer notwendigen "Rekonstruktion" dieses Systems ist daher ein "Konzept" erforderlich, das eine harmonische Rehabilitation der Okklusion unter strikter Vermeidung o.g. Disharmonien auf systematische und standardisierte Weise möglich macht.

Kiefergelenk (Ansicht von posterior)

Überbelastung posterior Kapsel



Afferente Impulse



ZNS



Efferente Impulse



Musc. pter. lat.

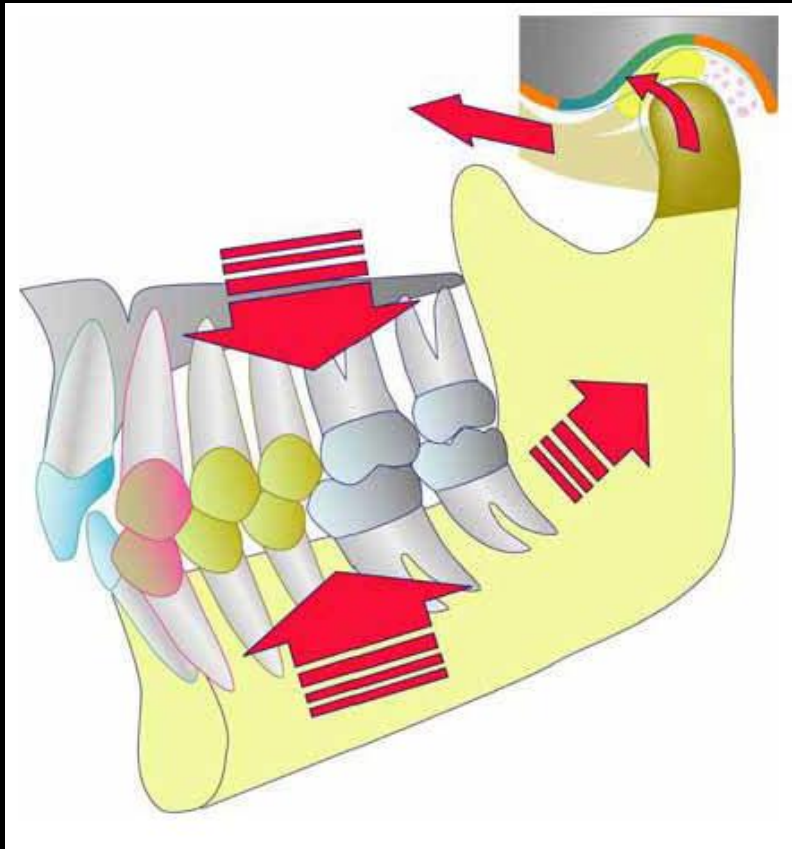


Musc. temp. posterior



Probleme bei
Kieferrelationsbestimmung

III. CMS und organische Okklusion



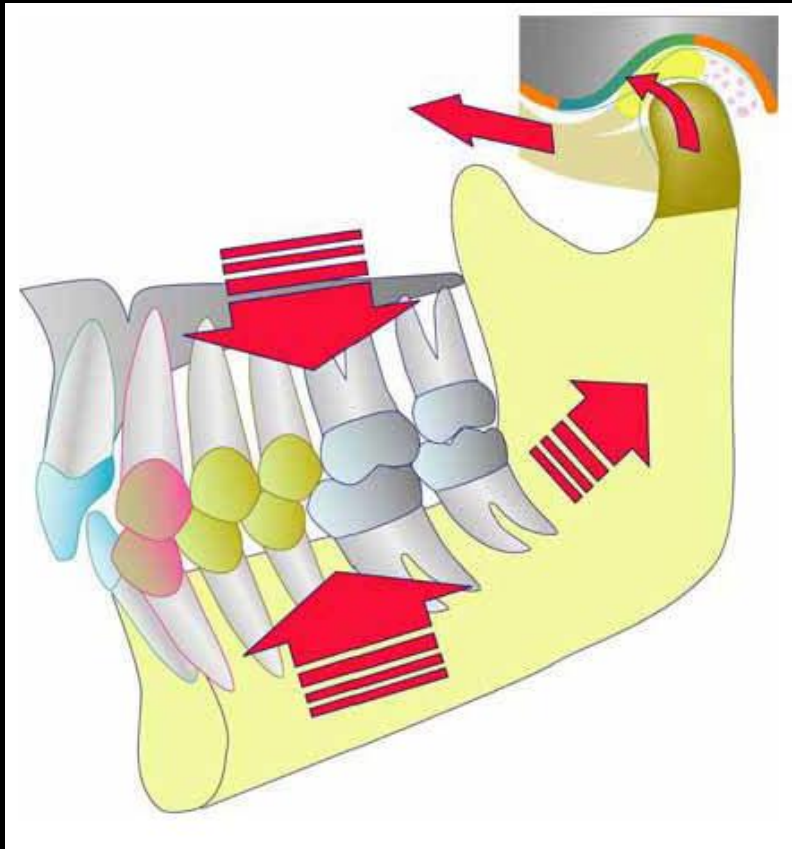
Ein wichtiger Faktor, der die Lage des Unterkiefers beeinflusst, ist die okklusale Abstützung und die okklusale Führung.

Das Kauorgan ist eine Einheit, das durch übermäßige Kräfte wie Bruxismus und Pressen stark belastet werden kann.

Deshalb sollte die okklusale Abstützung und die okklusalen Führungen diese Kräfte so verteilen, dass eine übermäßige Belastung nicht die Kiefergelenke und seine Haltestrukturen oder die Muskulatur gefährdet. (Craniomandibuläres System)

Tritt beispielsweise starkes Knirschen oder Pressen auf, sollte das Kiefergelenk durch die Okklusion geschützt werden.

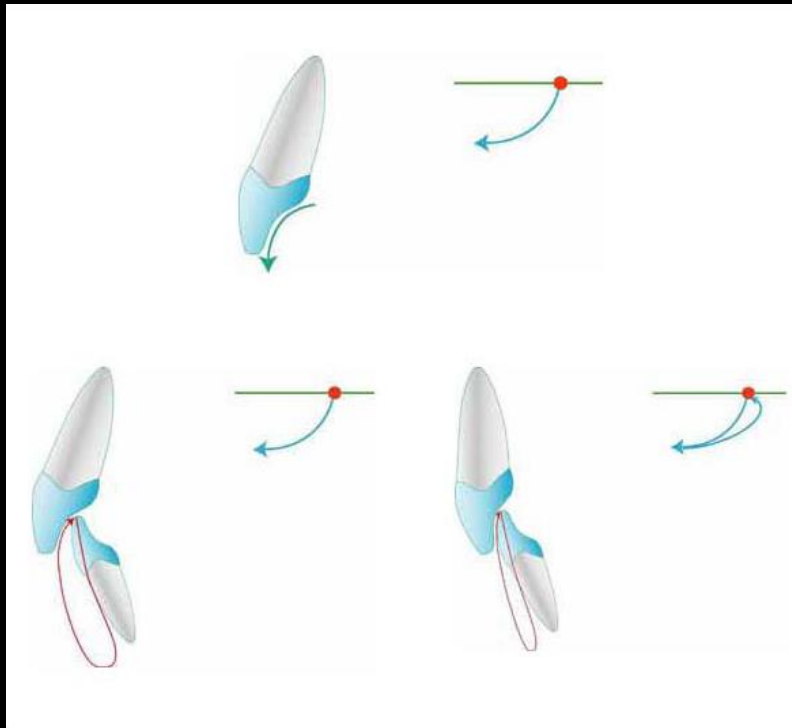
III. CMS und organische Okklusion



Geht allerdings die okklusale Abstützung als Folge einer Fehlverzahnung, Fehlstellungen oder bei vorzeitigem Molarenverlust verloren, wird der Unterkiefer und damit die Kondylen durch die beim Pressen und Reiben entstehenden starken Kräftevektoren in dorso-cranialer Richtung gezwungen, was durch die Erhöhung der Muskelaktivität beim Bruxismus und beim Pressen eminent verstärkt werden kann .

Als Schutzmechanismus werden die Protraktoren den Unterkiefer nach anterior halten. Dieses bedeutet, dass während des Bruxierens und Pressens ein "Gegeneinander" zwischen der Schließ-Muskelgruppe, die den Unterkiefer nach retral bewegt und der Muskelgruppe (Retraktoren), die den Unterkiefer versucht anterior zu platzieren, stattfindet. Auf diese Weise können Symptome auftreten, die durch einen extremen Hypertonus dieser Muskelgruppen verursacht sind und die artikulären Strukturen übermäßig belasten.

IV. Verbindungen zwischen CMS und dentaler/okklusaler Führung



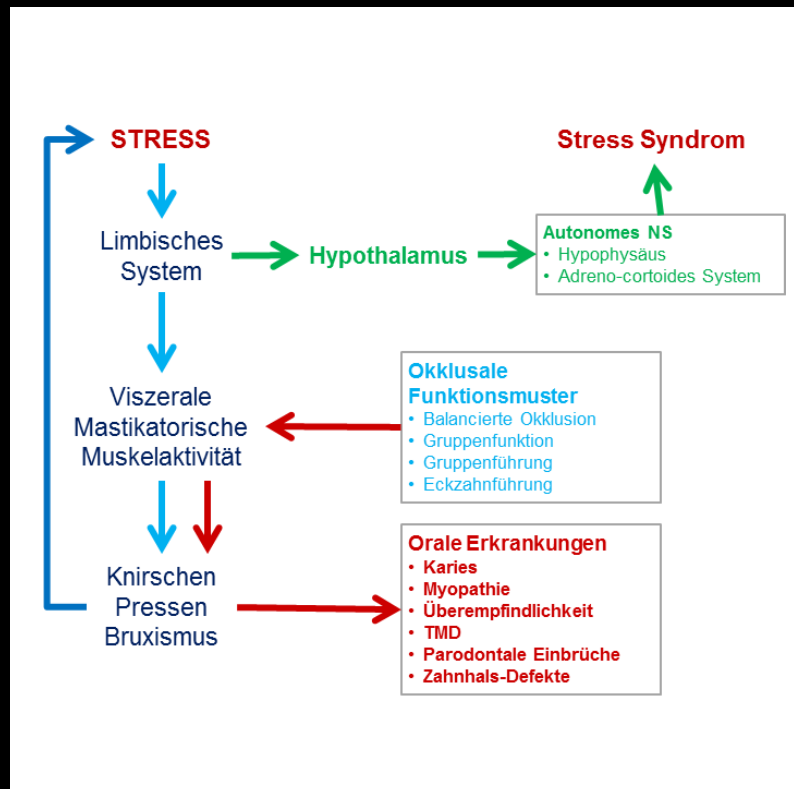
*Steile okklusale Führungen engen den Funktionsbereich des Uks ein:
Retrale Belastungsvektoren
Muskulärer Hypertonus*

Ein weiterer wichtiger Faktor, der die Lage und Funktion des Unterkiefers beeinflusst, ist das okklusale Führungssystem. Okklusale Führungen und das CMS sollten immer mit geringer Muskelkraft agieren können, um harmonisch und störungsfrei funktionieren zu können.

Steile okklusale Führungen engen den Funktionsbereich des Unterkiefers aufgrund der ausgeprägten Sensorik unserer Zähne empfindlich ein. Das neuromuskuläre System erzeugt reflektorisch eine Vermeidungsreaktion, die den Unterkiefer in eine retrale Funktion zwingt.

Insbesondere Unterkieferbewegung bei parafunktionellen Aktivitäten (Bruxismus, Knirschen, Pressen) führen unter solchen Bedingungen zu konsekutiven, retralen Belastungsvektoren auf artikuläre Strukturen und produzieren einen muskulären Hypertonus mit hoher Amplitude.

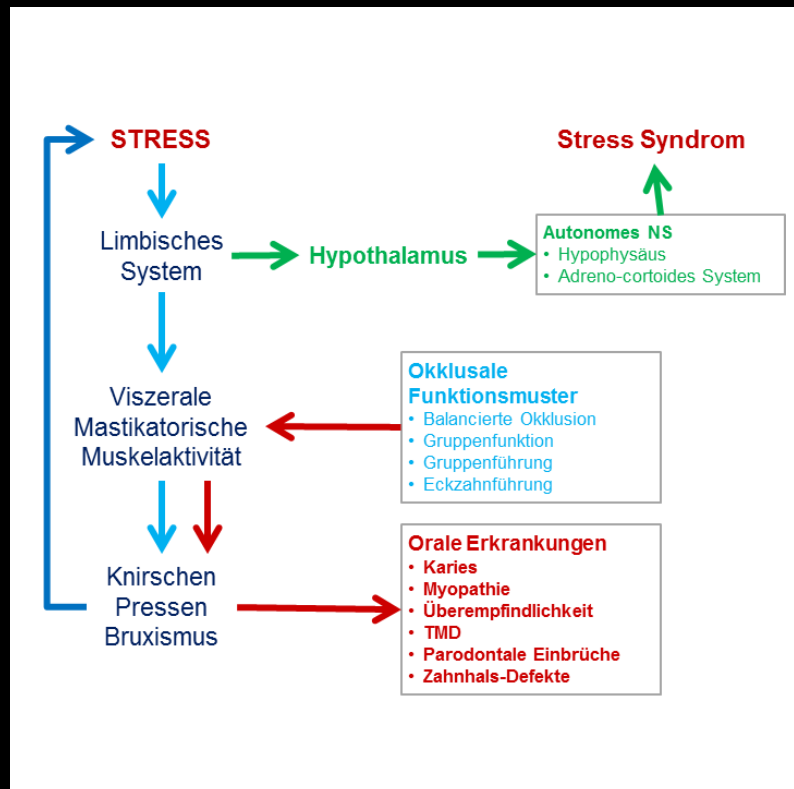
V. Physiologische Bedeutung des Bruxismus



Forschungen über den Einfluss von Stress auf den ganzen Körper und auf das Kausystem im Speziellen zeigen: Es ist als erwiesen anzusehen, dass **parafunktionelle Aktivität des Kausystems (Bruxismus, Knirschen, Pressen)** als "stress-mindernde" Funktion unseres Körpers betrachtet werden muss und somit eine wichtige Ventilfunktion bei Stress ausübt.

Stress als primäre Emotion bewirkt eine allgemeine Erhöhung des Spannungszustandes unserer Muskulatur, ganz im besonderen der Kau- und Nackenmuskulatur.

V. Physiologische Bedeutung des Bruxismus

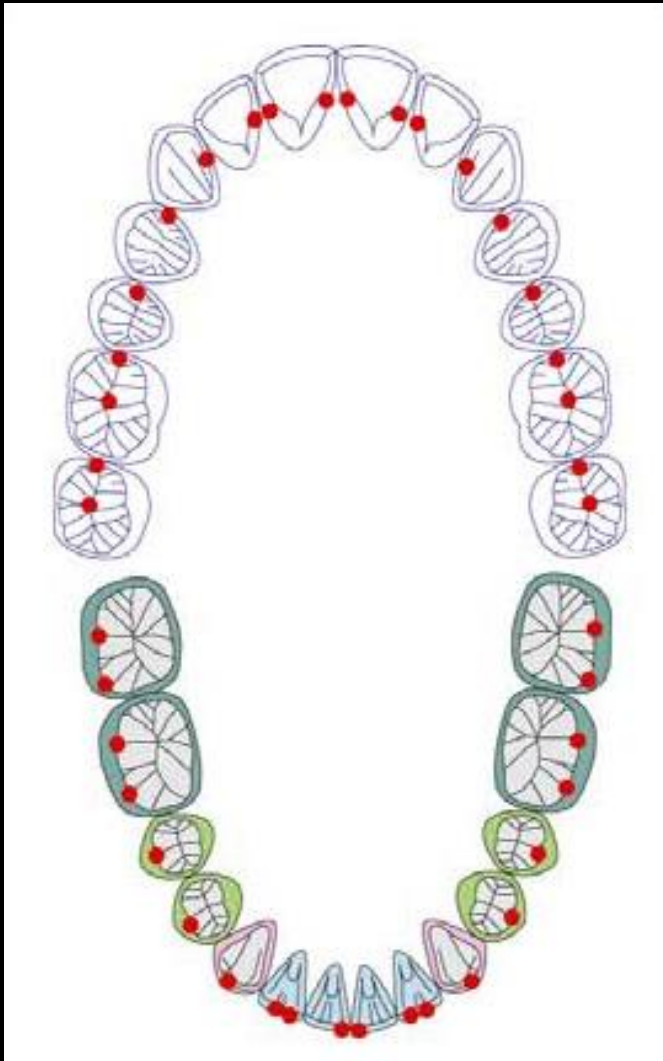


Eine signifikant erhöhte mastikatorische Muskelaktivität und Muskelkraft führt zu destruktiven Kräften, die Zahnhartgewebe, parodontalen Gewebe, Muskel- und Gelenkstrukturen während bruxistischer Aktivität beschädigen.

Aus diesen Gründen ist es auf der einen Seite notwendig, Bruxismus als Stressventil zuzulassen, aber auf der anderen Seite die beim Bruxismus auftretenden hohen Kräfte durch individuell korrekt angepasste statische und dynamische Okklusion so zu kanalisieren und zu kontrollieren, dass keine Gewebeschäden auftreten können.

VI. Basiskonzept der funktionellen Okklusion

1. Passive und aktive Zentrik

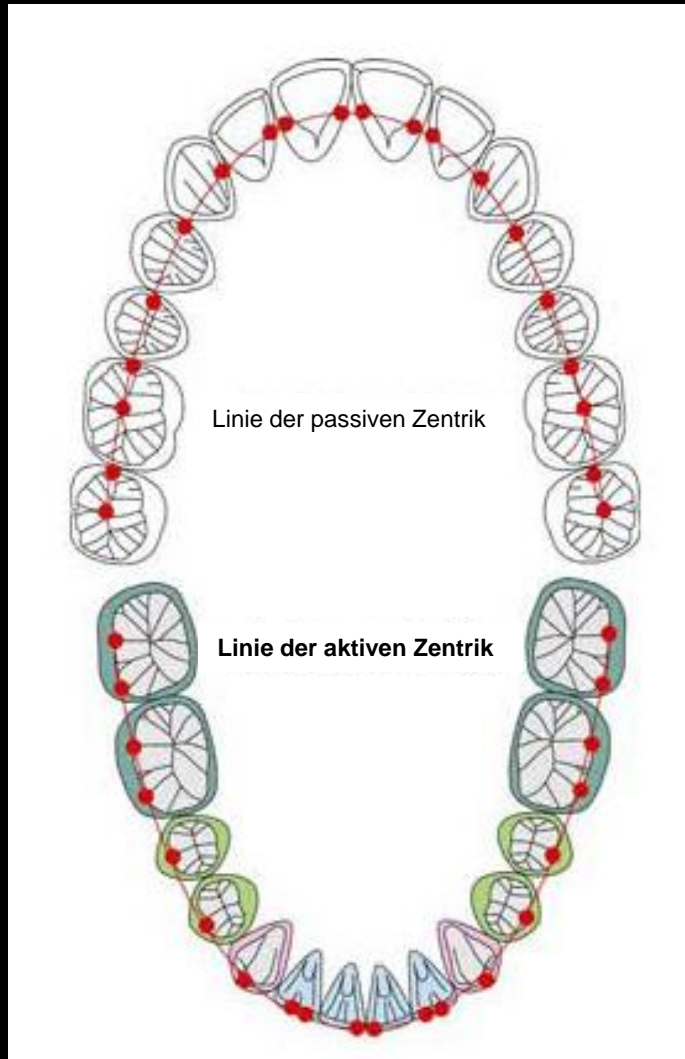


Zentrischer Stop

Die Position des Unterkiefers wird durch die Interkuspitation der Zähne des Ober- und Unterkiefers bestimmt. Die Kontaktpunkte, die aus der Berührung der oberen und unteren Zähne resultieren, werden **zentrische Stops** genannt.

VI. Basiskonzept der funktionellen Okklusion

1. Passive und aktive Zentrik

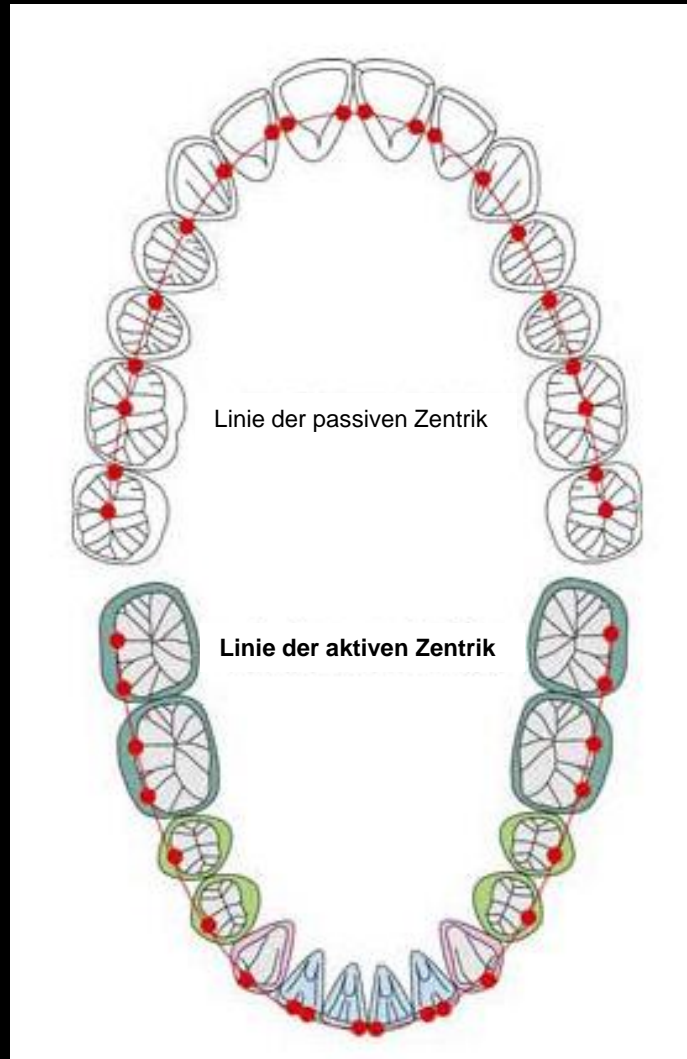


Passive Zentrik

Die Linie der zentrischen Stops des Oberkiefers steht bei den oberen Zähnen in direkter Verbindung mit dem Schädel. Es ist ein fester, relativ statischer Zustand im Vergleich zu der dynamischen Bewegung des Unterkiefers. Darüber hinaus ist es als passiver Kontaktbereich angesehen, der die funktionellen Höcker der Unterkieferzähne abstützt. Sie wird **Linie der passiven Zentrik** genannt.

VI. Basiskonzept der funktionellen Okklusion

1. Passive und aktive Zentrik



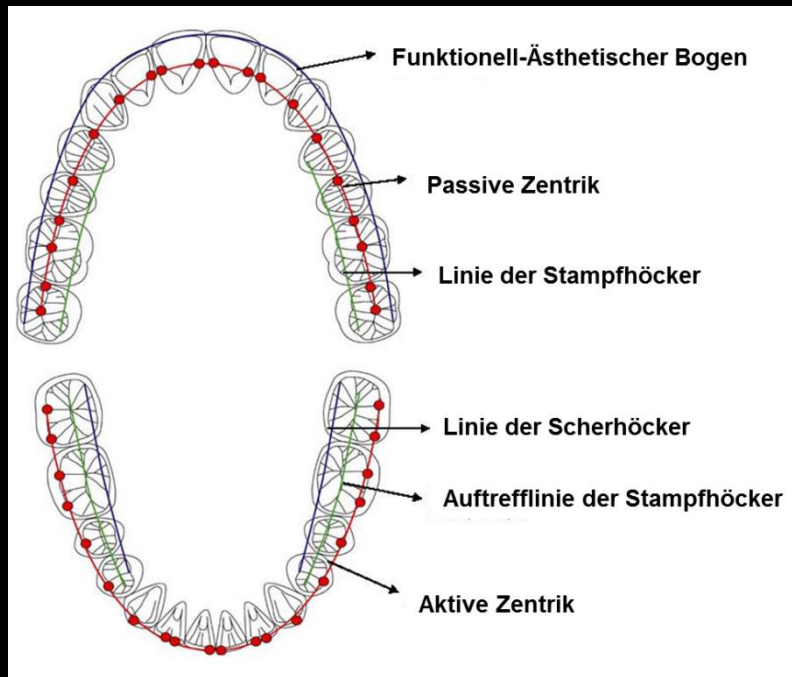
Aktive Zentrik

Die Linie der zentrischen Stops des Unterkiefers verläuft durch die unteren Inzisalkanten und die unteren, bukkalen Höckerspitzen und ist im Vergleich zur passiven Zentrik des Oberkiefers beweglich. Deswegen wird sie **Linie der aktiven Zentrik** genannt.

Obere und untere zentrische Stops stehen in einem komplett gleichmäßigen und gleichzeitigen Verhältnis. In der Klasse I Okklusion finden sich die passiven zentrischen Stops auf den mesialen Randleisten der Inzisivi, Canini, der Prämolaren und Molaren und in den zentralen Fossae der Molaren. Die Führungen bei den seitlichen Bewegungen des Unterkiefers laufen entlang der mesialen marginalen Randleisten ausgehend von der passiven Zentrik hin zur bukkalen Höckerspitze.

VI. Basiskonzept der funktionellen Okklusion

2. Kontaktbeziehungen zwischen Ober- und Unterkiefer



Es gibt mehrere funktionelle Linien in den Zahnbögen neben der passiven Zentrik des Oberkiefers und der aktiven Zentrik des Unterkiefers.

Blau OK – Funktionell-Ästhetischer Bogen
Blau UK – Linie der Scherhöcker
Rot OK – Passive Zentrik
Rot UK – Aktive Zentrik
Grün OK – Linie der Stampfhöcker
Grün UK – Auftrefflinie der Stampfhöcker

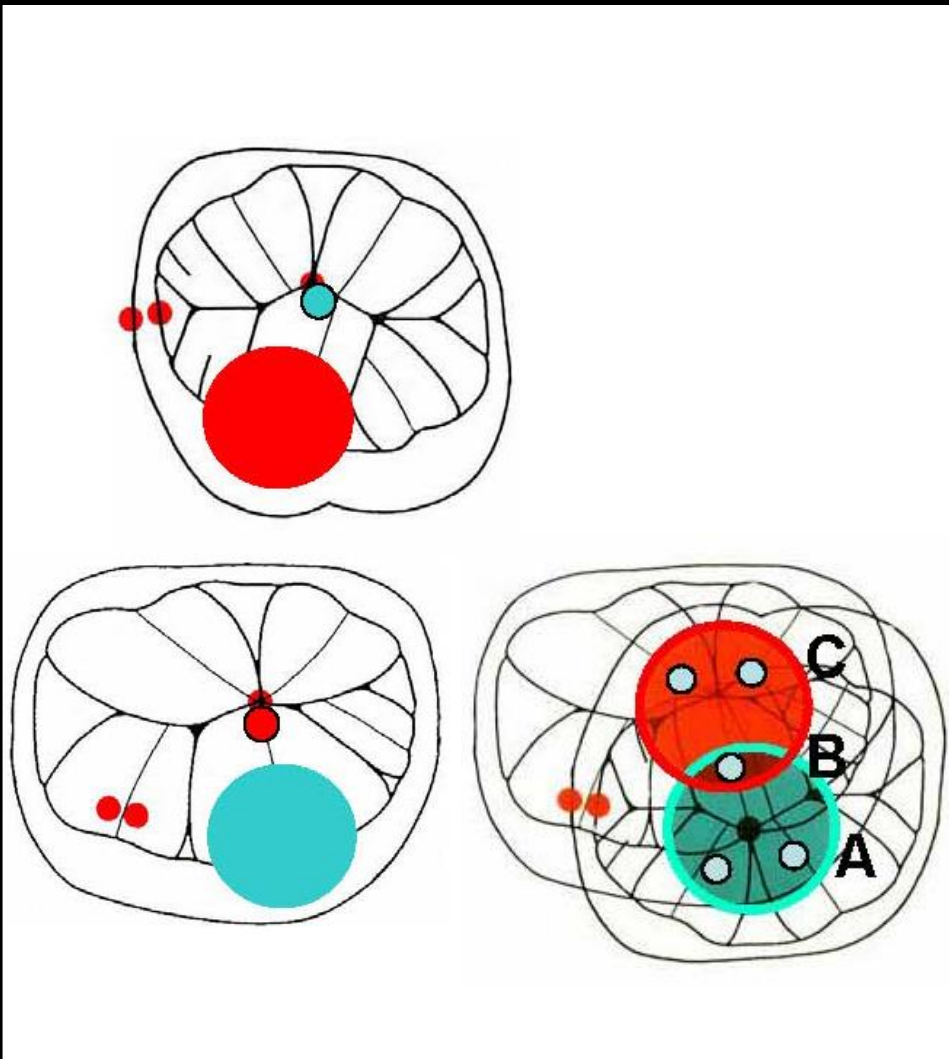
VI. Basiskonzept der funktionellen Okklusion

3. Interkuspitation der ersten Molaren

Der erste Molar spielt eine wichtige Rolle bei der Aufrechthaltung der okklusalen Abstützung und der Determinierung der Lage des Unterkiefers.

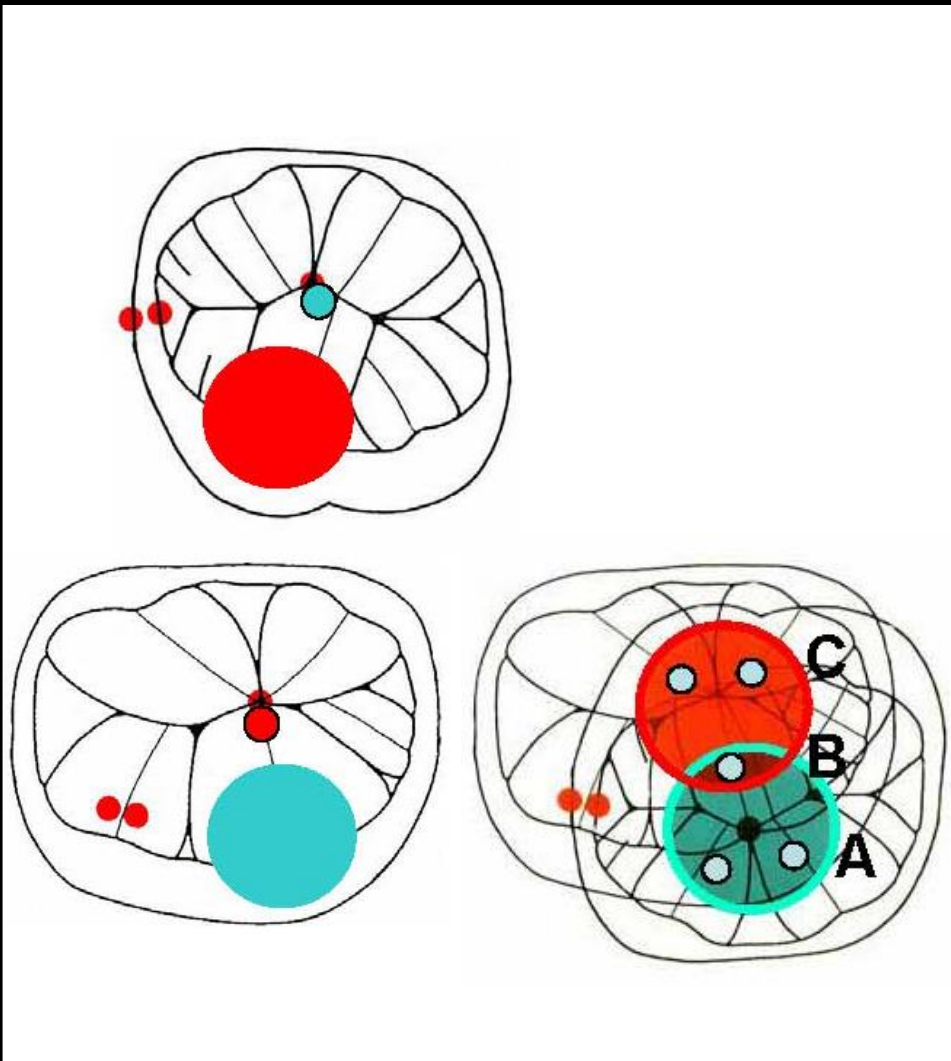
Der mesio-palatinal Höcker der ersten oberen Molaren und der disto-bukkale Höcker der ersten unteren Molaren sind die größten Höcker im menschlichen Gebiss.

Interkuspitation, okklusale Abstützung und die Stabilität der Lage des Unterkiefers werden durch diese Kontaktbeziehung (Okklusion) gewährleistet.



VI. Basiskonzept der funktionellen Okklusion

3. Interkuspidation der ersten Molaren



Bei der Erforschung der Okklusion des permanenten Gebisses wurde dem ersten Molarenpaar sehr viel Beachtung geschenkt.

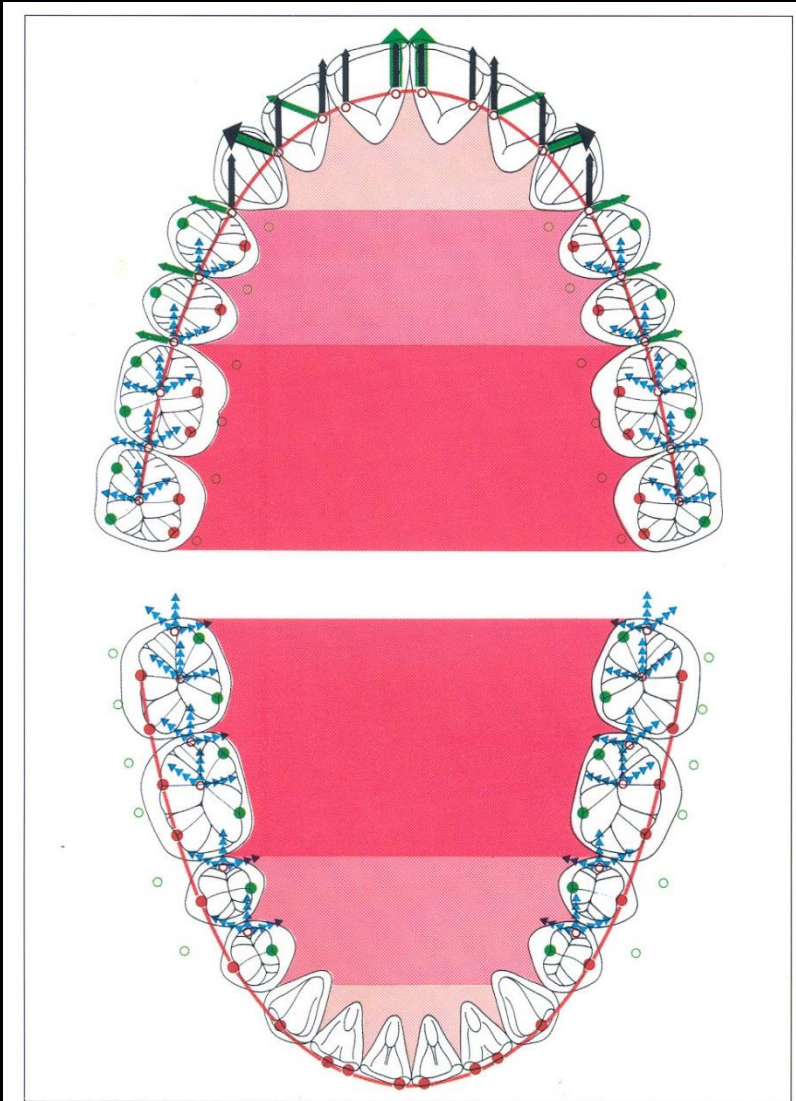
Die Stellung von oberem zum unteren ersten Molaren wird in der zahnärztlichen Literatur als **Schlüssel der Okklusion** ("Key of Occlusion") bezeichnet.

Der mesio-palatinale Höcker des oberen ersten Molaren okkludiert in der zentralen Fossa der unteren ersten Molaren und die disto-bukkale Höcker der ersten unteren Molaren okkludieren mesial mit der Crista transversa der oberen ersten Molaren. Die Kontaktbeziehung der Höcker, Wülste und Leisten ergibt sog. ABC-Kontakte und gewährleistet so eine Klasse I-Okklusion.

Diese eindeutige, reproduzierbare Kontaktsituation erzeugt neuromuskuläre Stabilität und gewährleistet eine harmonische Funktion des CMS.

VI. Basiskonzept der funktionellen Okklusion

4. Passive Zentrik und dentale/okklusale Führung



Die aktiven zentrischen Stops des Unterkiefers okkludieren mit den passiven zentrischen Stops des Oberkiefers und bewegen sich entlang der lingualen Fläche der Schneide- und Eckzähne und entlang der mesialen Randleisten der Molaren und Prämolaren der Arbeitsseite bei den lateralen Exkursionen des Unterkiefers.

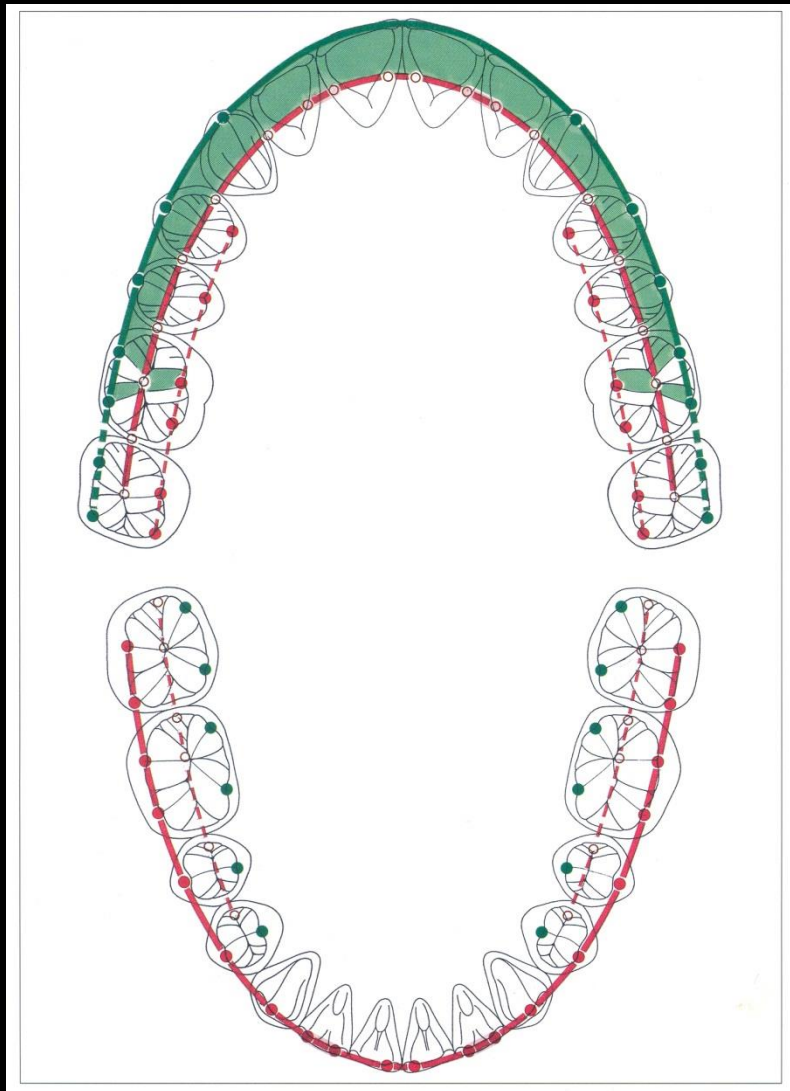
Dieser Bereich wird **Führungsbereich** genannt. Die Grenze des Führungsbereiches ist die mesiale Randleiste des ersten oberen Molaren.

Weiter posterior der mesialen Randleiste des ersten oberen Molaren sollten KEINE Führungsflächen sein.

Auf der Nicht-Arbeitsseite befinden sich KEINE Zahnkontakte (Hyperbalancen).

VI. Basiskonzept der funktionellen Okklusion

5. Retrusive Barriere/Führung (Crista transversa)



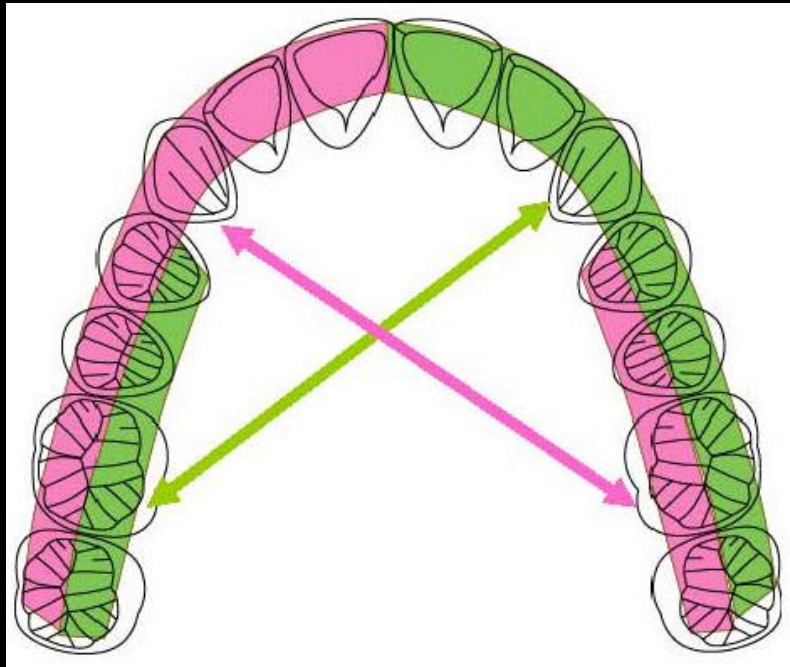
Der disto-bukkale Höcker der ersten unteren Molaren erhält eine Klasse I-Okklusion aufrecht, indem er mit der Crista transversa des oberen ersten Molaren eine Verschlüsselung (“Key of Occlusion“) eingeht. Gleichzeitig stellt die Crista transversa eine Begrenzung nach posterior dar, die den Unterkiefer vor Retrusivbewegungen schützt.

Diese sehr kräftige, transversale Leiste (Crista transversa) der oberen ersten Molaren ist eine wichtige Struktur, um den Unterkiefer und damit die Kiefergelenke in seiner Lage zu halten.

Die Leiste wird als retrusive Barriere bezeichnet.

VI. Basiskonzept der funktionellen Okklusion

6. Mediotrusive und Laterotrusive Führungselemente

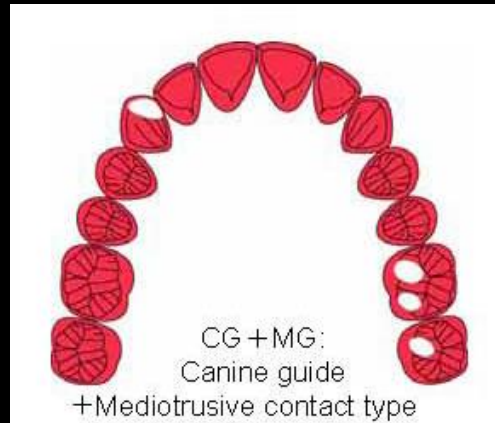


Bei der Analyse der okklusalen Kontakte ist es wichtig, die Relation zwischen dem Führungsbereich und Mediotrusionsbereich zu beurteilen.

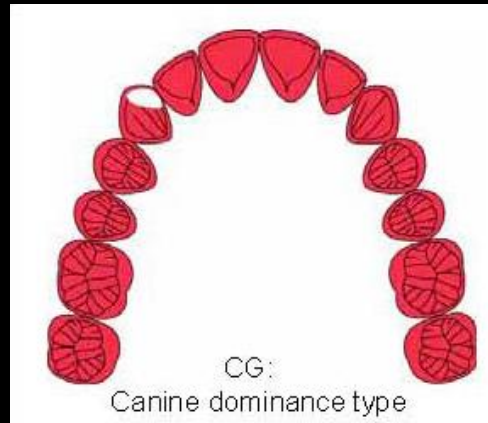
Insbesondere ist es notwendig, sorgfältig diese Relation im **Brux-Checker** zu untersuchen und die Bewegungsmuster des Unterkiefers während des Bruxismus zu prüfen.

VII. Okklusale Dynamik des Bruxismus

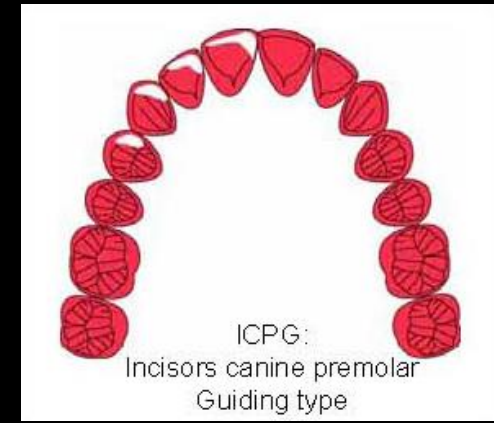
1. Okklusion und nächtlicher Bruxismus



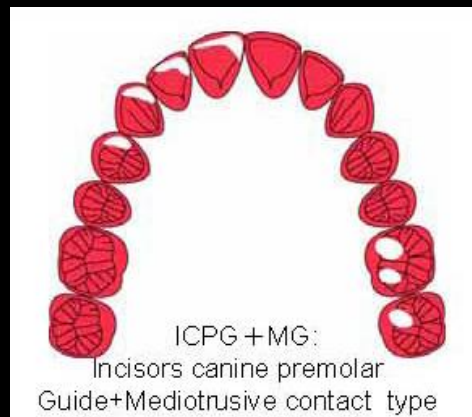
Eckzahnführung +
Mediotrusions-Kontakttyp



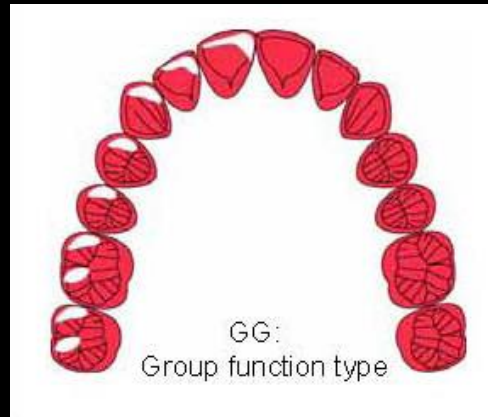
Eckzahnführung/Eckzahndominanz Typ



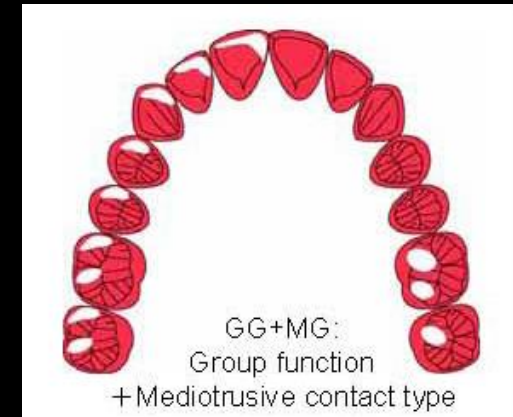
Front-/Eckzahn-/Prämolaren
Kontakttyp



Front-/Eckzahn-/Prämolaren
Kontaktart + Mediotrusion-
Kontakttyp



Gruppenführung Typ



Gruppenführung +
Mediotrusions-Kontakttyp

VII. Okklusale Dynamik des Bruxismus

1. Okklusion und nächtlicher Bruxismus

In der Analyse okklusaler Kontakte mittels Bruxchecker ist es wichtig, die Relation zwischen Führungsbereich und Mediotrusionsbereich zu beurteilen.

Die unterschiedlichen Bruxiermuster werden wie folgt klassifiziert:

CG: Eckzahnführung/Eckzahndominanz Typ

CG + MG: Eckzahnführung + Mediotrusions-Kontakttyp

ICPG: Front-/Eckzahn-/Prämolaren Kontakttyp

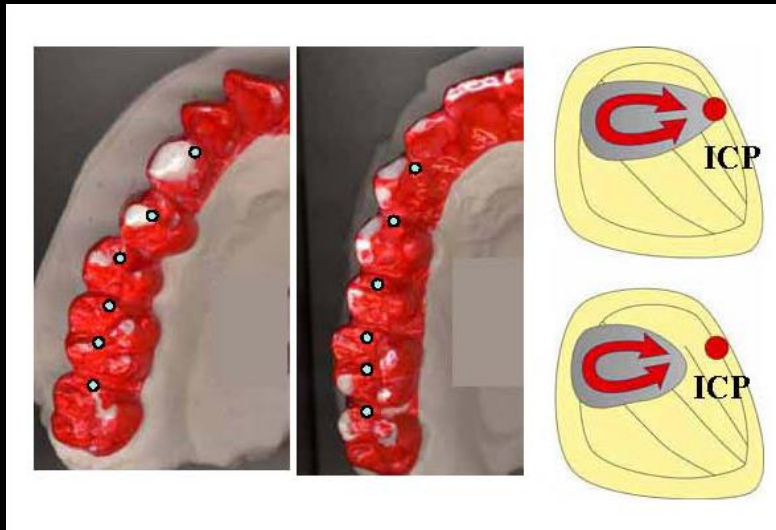
ICPG + MG : Front-/Eckzahn-/Prämolaren Kontaktart + Mediotrusion-Kontakttyp

GG: Gruppenführung Typ

GG + MG: Gruppenführung + Mediotrusions-Kontakttyp

VII. Okklusale Dynamik des Bruxismus

1. Okklusion und nächtlicher Bruxismus



Bruxierbewegungsmuster

Knirschbewegungen beim Bruxismus sind meist eine latero-retrusive Bewegung. Der Unterkiefer bewegt sich in der Regel nicht nach vorne.

Es gibt Bruxiermuster, die aus der zentrischen Position starten und es gibt Bruxiermuster, deren Startpunkt exzentrisch liegt.

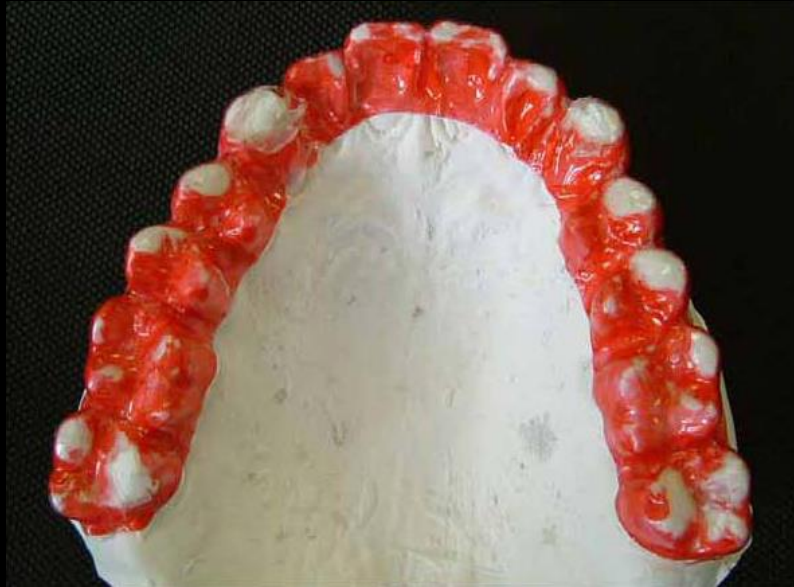Dieser Unterschied ist abhängig von der Beziehung zwischen der Kondylenbahnneigung und der Steilheit der Eckzahnführung.

Die parafunktionelle Bewegung ist aus der Interkuspitation ungleich schwieriger zu bewerkstelligen, wenn die Neigung der Eckzahnführung im Vergleich mit der Kondylenbahnneigung deutlich steiler ist.

Hier wird die Führungsfläche des Eckzahnes scheinbar “übersprungen” und die Eckzahnspitze zum Bruxieren verwendet.

VII. Occlusale Dynamik des Bruxismus

1. Okklusion und nächtlicher Bruxismus



Beispiele für Knirschbewegungen bei Patienten mit Bruxismus während des Schlafens.






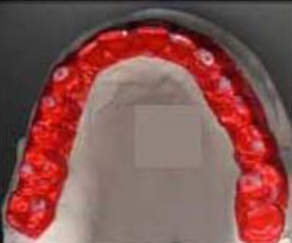


Beide Seiten zeigen laterotrusive Führungen (ICPM-Kontakte = Inzisal-Eckzahn-Prämolar-Molar).

Mediotrusiv zeigen sich parafunktionelle Kontakte im Molarenbereich (MG = Molar Grinding).

Darüber hinaus kommen die rechten und linken zweiten Molaren (palatinale Höcker) in engen Kontakt (mediotrusive Kontakte / Balancekontakte).

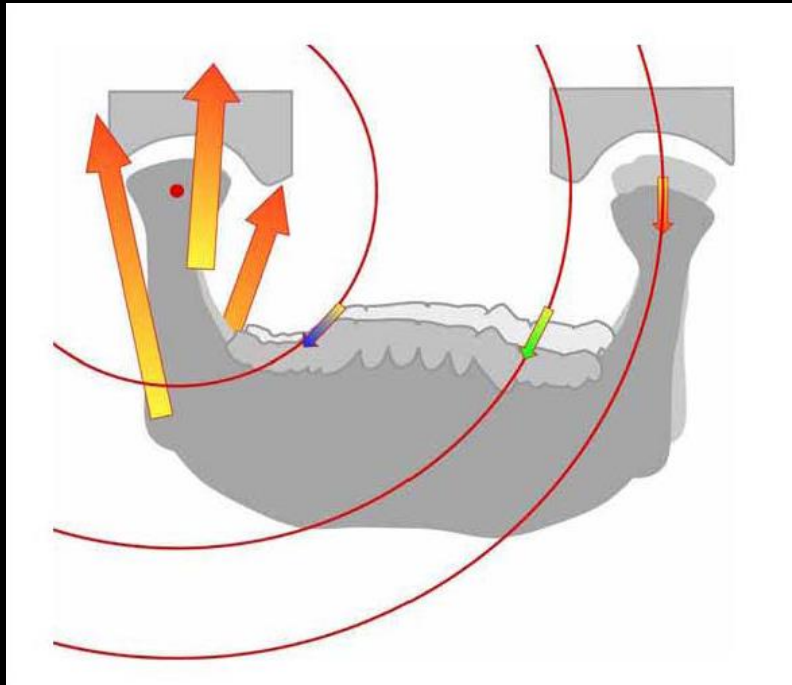
VII. Okklusale Dynamik des Bruxismus

1. Okklusion und nächtlicher Bruxismus (Beispiele)

CG			Verschiedene Beispiele von Bewegungsmustern während des Bruxismus
CG+MG			CG: Eckzahnführung/Eckzahndominanz Typ
GG			CG + MG: Eckzahnführung + Mediotrusions-Kontakttyp
GG+MG			ICPG: Front-/Eckzahn-/Prämolaren Kontakttyp
			ICPG + MG : Front-/Eckzahn-/Prämolaren Kontaktart + Mediotrusion-Kontakttyp
			GG: Gruppenführung Typ
			GG + MG: Gruppenführung + Mediotrusions-Kontakttyp

VII. Okklusale Dynamik des Bruxismus

2. UK-Bewegungen während parafunktioneller Aktivität

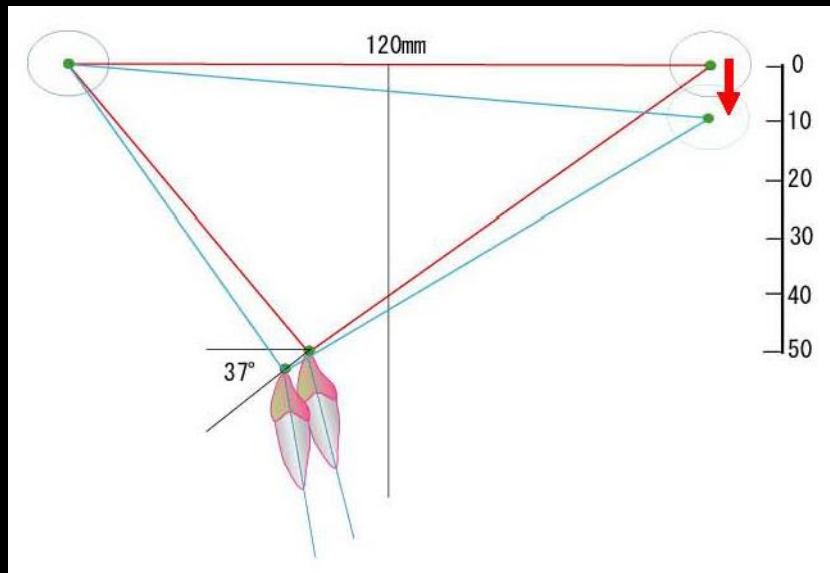


Bruxismus ist ein seitwertiges Reiben der oberen und unteren Zähne gegeneinander bei starker Aktivität der Schließmuskulatur des mastikatorischen Systems. Diese Bewegungen des Unterkiefers stellen einen äußerst wichtigen Aspekt in der Planung der zahnärztlichen Behandlung dar, da sie die Qualität und Stabilität der Ergebnisse der klinisch-zahnärztlichen Behandlung der Okklusion maßgeblich beeinflussen. Die Betrachtung des Einflusses des Bruxismus auf die Entstehung Temporomandibulärer Dysfunktionen (TMD) macht es erforderlich, den Bereich der Parafunktion in Untersuchung und Diagnosestellung des Kau-systems im klinischen Alltag in der Zahnmedizin zu berücksichtigen.

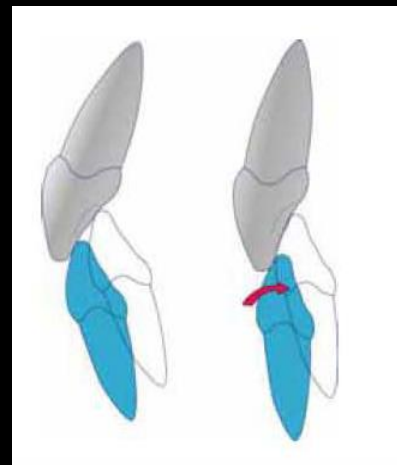
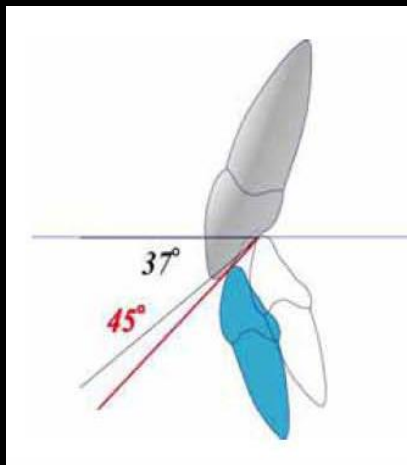
Bis dato liegen keine ausführlichen Informationen über die Kondylenbewegungen während des Bruxismus vor. Die Anwendung standardisierter Kriterien zur Bestimmung der Kondylenbewegungen beim Bruxismus scheint für die Praxis daher unumgänglich.

VII. Okklusale Dynamik des Bruxismus

2. UK-Bewegungen während parafunktioneller Aktivität



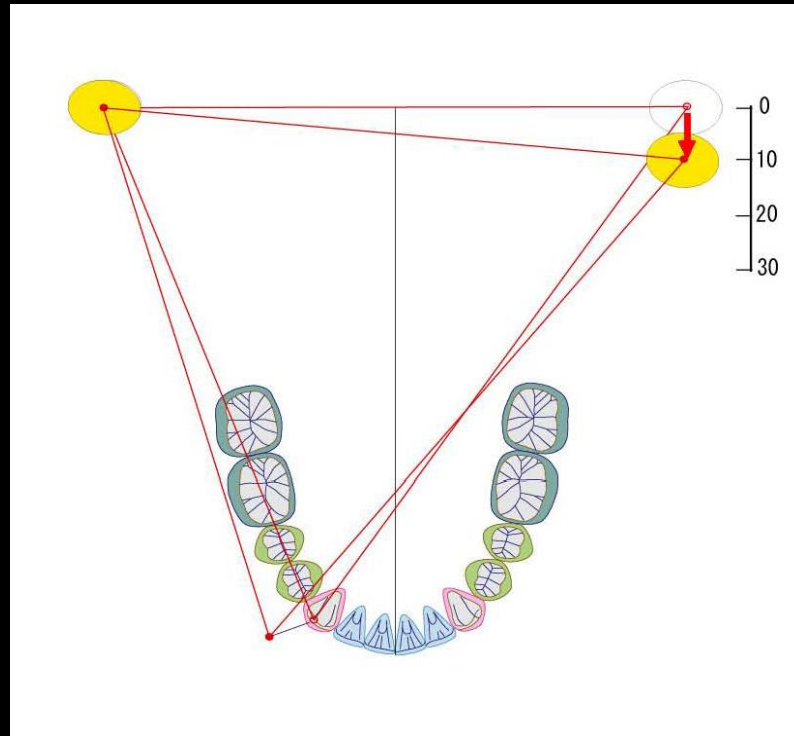
Die Bewegung des Unterkiefers ist eine Dreh-, Schwingbewegung des Kondylus der Mediotrusionsseite, um das Drehzentrum des arbeitsseitigen Kondylus. Eine solche Bewegung erfordert einen vergleichsweise flachen Abhang als Führungsbahn der Eckzähne auf der Arbeitsseite. Bei durchschnittlicher Zahnbogenlage und -form und Abstand zwischen den Kondylen-Köpfen von ca. 120 mm kann angenommen werden, dass die Neigung der palatinalen Fläche des Eckzahnes etwa 37 Grad beträgt. Bei diesem Winkel wird die Bewegung des Unterkiefers – geführt von Kondylus und Eckzahn ohne großen Kraftakt möglich.



Allerdings zeigt sich in natürlichen Okklusionen eine Neigung, die etwa 8 - 11 Grad steiler ist als eine geometrische Gleitbewegung, weil die derzeitigen durchschnittlichen Neigungen der Führungsbahn bei Eckzähnen etwa 44 - 48 Grad betragen (Kaukasier 48° / Europäer 48° / Asiaten 44°).

VII. Okklusale Dynamik des Bruxismus

2. UK-Bewegungen während parafunktioneller Aktivität

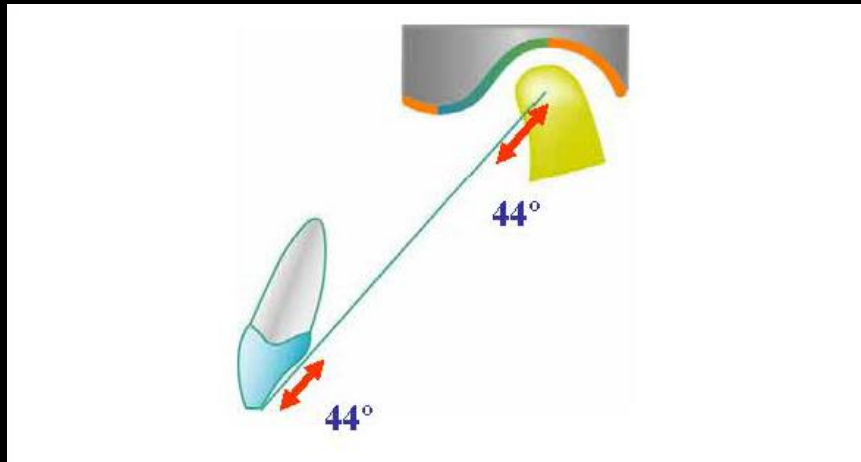


Wie bereits erwähnt, ist der Bruxismus eine Reibebewegung der oberen und unteren Zähne bei gleichzeitig starker Aktivität der Kieferschließmuskeln. Die Seitwärtsbewegung des Unterkiefers ist eine Art Rotationsbewegung des Kondylus (schwingender Kondylus) der Nicht-Arbeitsseite um das Drehzentrum des Kondylus der Arbeitsseite.

Während einer solchen Bewegung verläuft die Lateralebewegung des unteren Eckzahnes in der Regel von der mesialen Randleiste des oberen Eckzahnes bis hin zur Eckzahnspitze (in Klasse I-Verzahnung). Allerdings gibt es viele Beispiele, die eine latero-retrale Bewegung im Schlaf-Bruxismus-Muster zeigen. Dies scheint der direkte Einfluss einer Retralbewegung des Arbeitskondylus und der Bennett-Bewegung des Unterkiefers zu sein und tritt bei steiler Eckzahnführung auf.

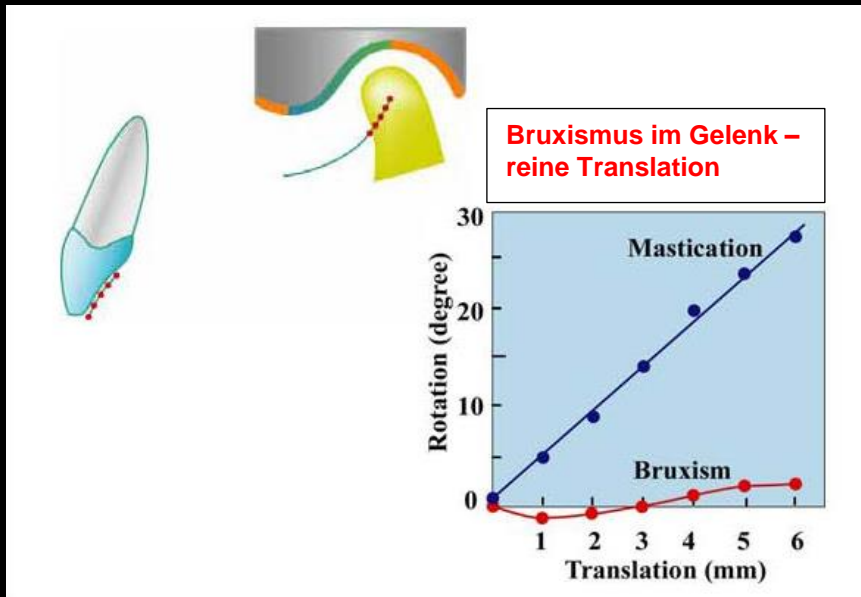
VII. Okklusale Dynamik des Bruxismus

3. Eckzahnführung bei parafunktioneller Aktivität



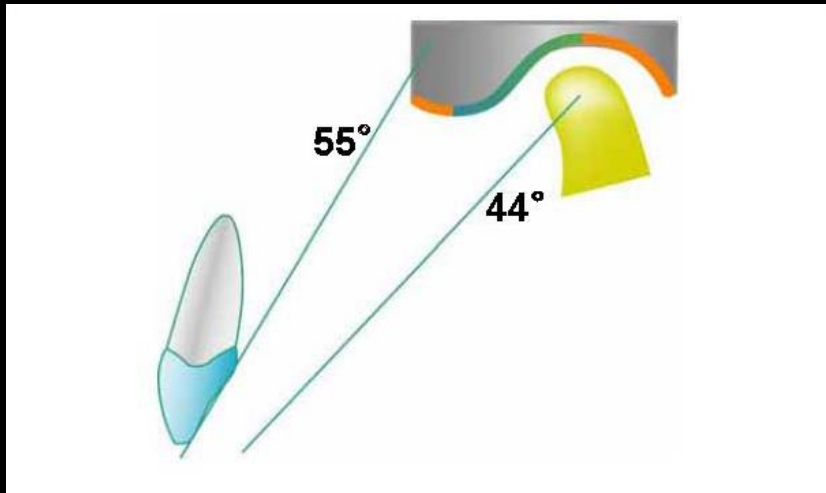
Die durchschnittliche Neigung der Führungsbahn des Eckzahnes bei Europäern/Japanern ist 48/44 Grad.

Ebenso ist das Verhältnis für die Eminentia articularis. Einfaches Bewegen des Unterkiefers ohne überdurchschnittliche Muskelaktivität wird möglich bei Parallelität von Eckzahnneigung und Kondylenbahnneigung. ("Parallelversatz")



VII. Okklusale Dynamik des Bruxismus

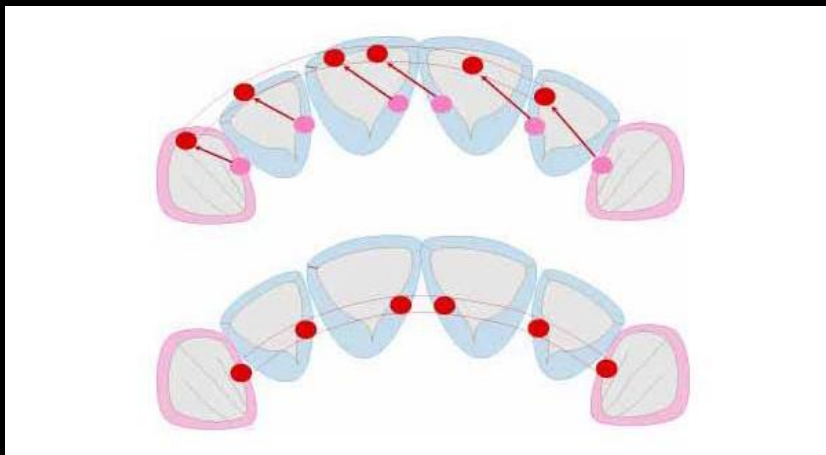
4. Frontzahnbeziehung bei parafunktioneller Aktivität



Bei der japanischen Bevölkerung liegt der Durchschnitt der Führungsbahn von Frontzähnen bei 55 Grad und die durchschnittliche Neigung der Kondylenbahn beträgt 44 (Europa 48°) Grad.

Die Führungsbahn der Frontzähne ist also etwa zehn Grad steiler.

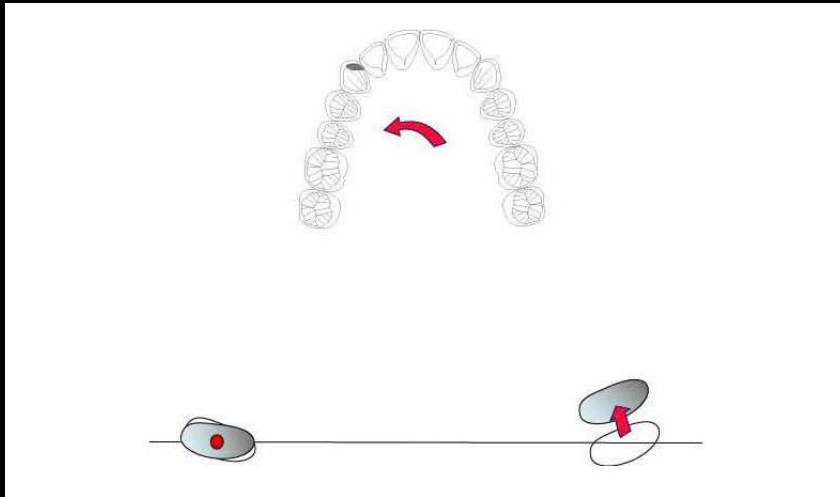
Ein sanftes Gleiten des Unterkiefers wird möglich, wenn eine harmonische Relation mit dem Eckzahn vorliegt.



Eine sehr steile Führung der Frontzähne und/oder Eckzähne kann eine dorso-cranial gerichtete Deflexion erzeugen.

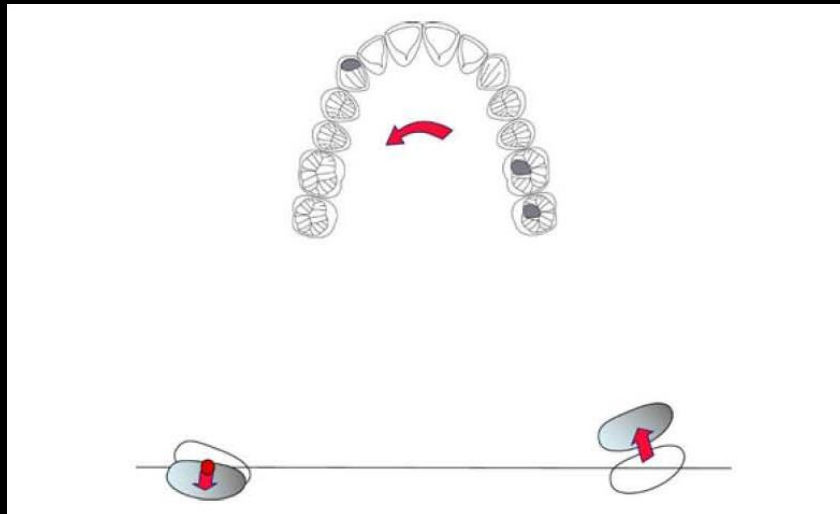
VII. Occlusale Dynamik des Bruxismus

5. Verhalten des Kondylus der Arbeitsseite während parafunktioneller Aktivität



Zwei verschiedene Bewegungsmuster treten bei der Laterotrusionsbewegung während des Bruxismus auf.

Einmal mit einer Retralbewegung des Arbeitskondylus. Einmal ohne Retralbewegung mit harmonischer Eckzahnführung. Wenn der Arbeitskondylus retro-dorsal bewegt werden muss, entstehen durch reibende Bewegungen latero-retrusive Facetten auf der Arbeitsseite. Die Möglichkeit der Kontakte auf der Nicht-Arbeitsseite nimmt auch zu. Es entstehen mediotrusive Kontakte.

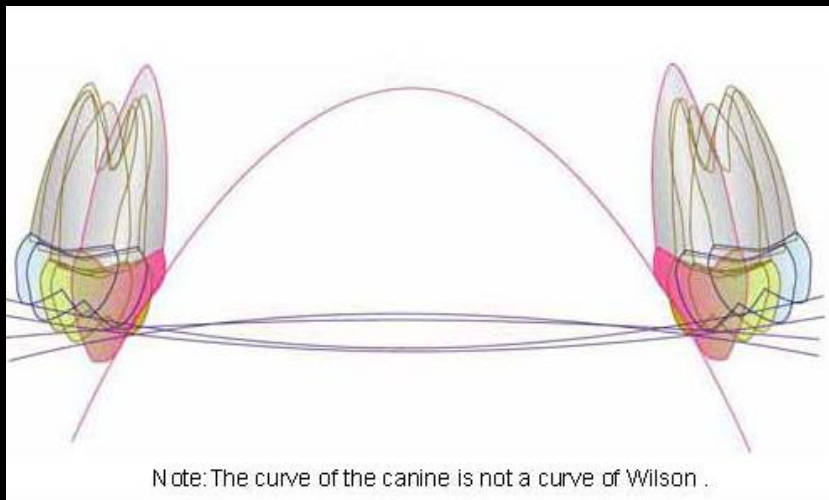


VIII. Bruxismus und Okklusionsmuster

1. Kompensations-Kurven und Disklusion (Sagittale Kompensation)



In der Okklusion existieren mehrere Kompensationskurven. Diese haben bei Seitwärtsbewegungen ein unterschiedliches Potential für die Entstehung von Interferenzen. Spee-Kurve heißt die sagittale Ausgleichskurve. Eine starke, **akzentuierte** Kurve steigert die Möglichkeit der **exzentrischen** Molarenkontakte. Wilson-Kurve heißt die transversale Ausgleichskurve. Eine starke Wilson-Kurve erhöht die Kontakte der Mediotrusionsseite.

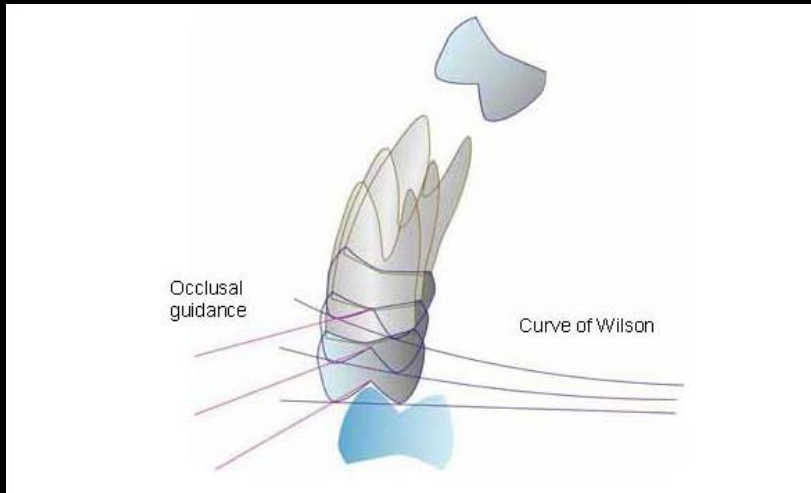


Note: The curve of the canine is not a curve of Wilson .

Wilson-Kurve: eine transversal, nach oben offen verlaufende Okklusionskurve, deren Krümmung durch die Lingualneigung der unteren Seitenzähne bestimmt wird. Ihr tiefster Punkt liegt in der Mitte zwischen beiden Zahnreihen, der gedachte Kreismittelpunkt liegt in der Siebbeingegend. Diese transversale Kompensationskurve ermöglicht ein gleichmäßiges Gleiten der unteren vestibulären Höcker auf den Höckerabhängen der oberen vestibulären Höcker. Diese funktionelle Bewegung kann durch okklusale Interferenzen gestört werden.

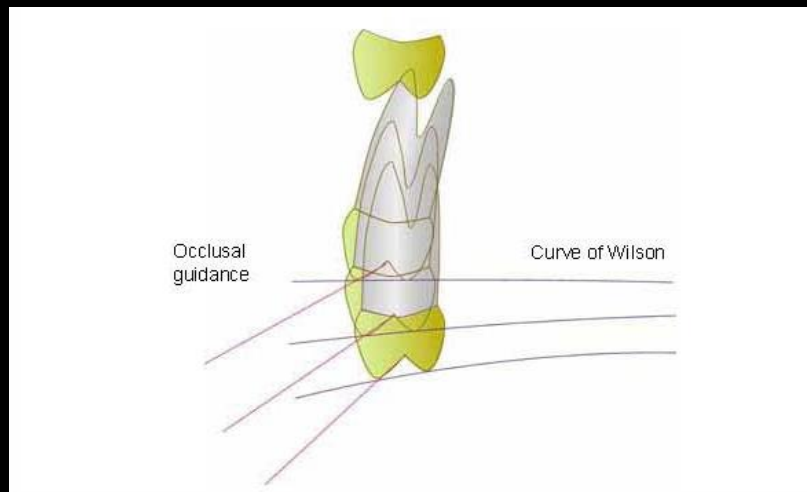
VIII. Bruxismus und Okklusionsmuster

1. Kompensations-Kurven und Disklusion (Sagittale Kompensation)



Die Neigung der Wilson-Kurve ist für jeden Zahn anders je nach Eruptionsmuster und skelettalem Aufbau. Eine negative Wilson-Kurve ist oft bei Prämolaren zu sehen.

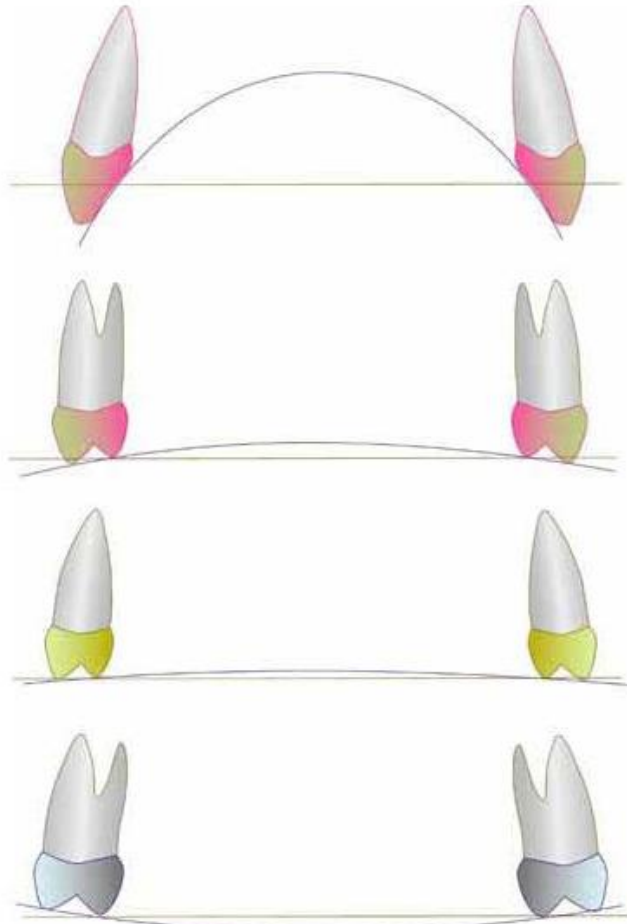
Der Grad der Krümmung der Wilson-Kurve ist ein wichtiger Faktor zur Kontrolle der okklusalen Führung.



VIII. Bruxismus und Okklusionsmuster

1. Kompensations-Kurven und Disklusion (Sagittale Kompensation)

Note: The curve of the canine is not a curve of Wilson .

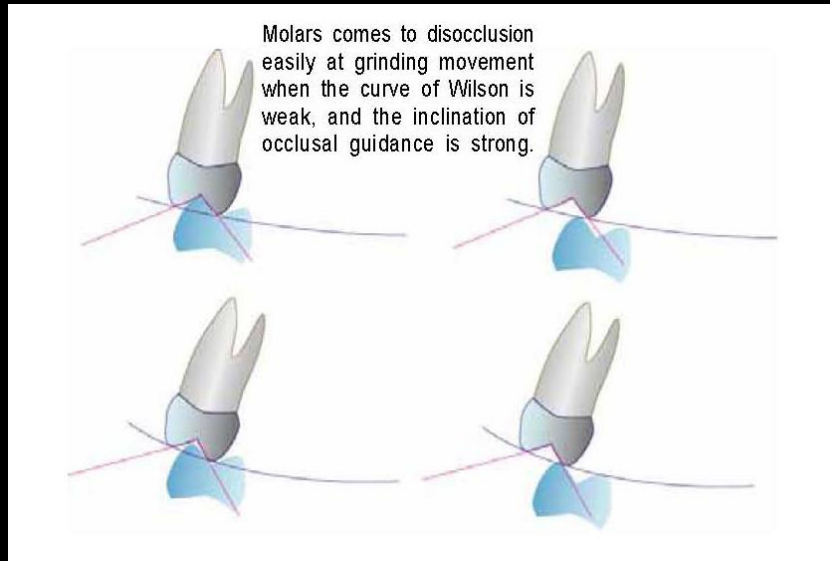


Wenn der Querschnitt (frontal) betrachtet wird, hat die Wilson-Kurve der Oberkieferzähne sich allmählich von vorn nach hinten erhöht. Die Wilson-Kurve des oberen zweiten Prämolaren ist leicht positiv, der Verlauf der Wilson-Kurve der oberen ersten Prämolaren ist ein wenig negativ. Die Wilson-Kurve für die hinteren Zähne ist stärker geneigt. Unterschied bei der Neigung der Wilson-Kurve bedeutet unterschiedliche Neigung der dentalen Führung. Bei negativer Wilson-Kurve werden die laterotrusiven Führungen steiler. Bei stark positiver Wilson-Kurve verringert sich die laterotrusive Führung und erhöht sich die Gefahr mediotrusiver Interferenzen.

Z.B.: wird die Wilson-Kurve im Falle einer skelettalen Klasse II akzentuiert, die Neigung der okklusalen Führung wird flacher und die okklusalen Muster nähern sich dem Gruppenfunktionsmuster. Die Wilson-Kurve verringert sich in skelettalen Klasse III-Fällen und die Neigung der okklusalen Führungen nähert sich dem Okklusionsmuster der Eckzahndominanz.

VIII. Bruxismus und Okklusionsmuster

1. Kompensations-Kurven und Disklusion (Sagittale Kompensation)



WK weniger ausgeprägt

- Laterotrusion steiler
- Mediotrusion flacher

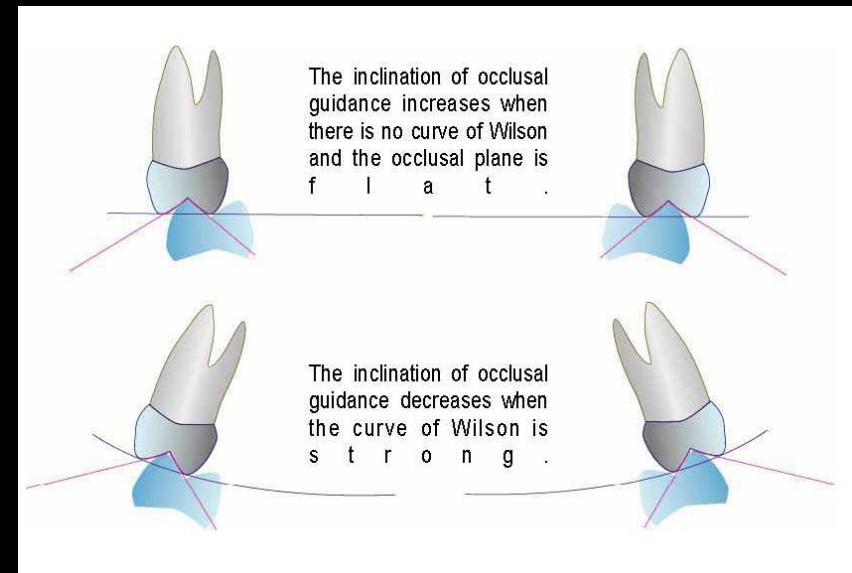
WK stärker ausgeprägt

- Laterotrusion flacher
- Mediotrusion steiler

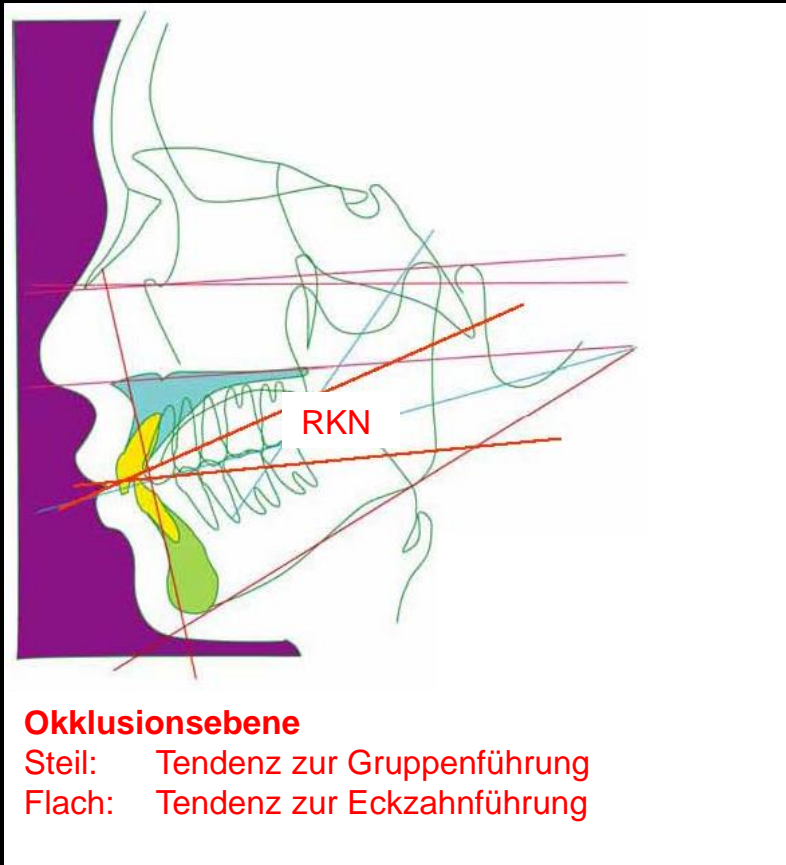
Der Winkel der „Zahnführungen“ korreliert stark mit dem Grad der Krümmung der Wilson-Kurve.

Ist die Wilson-Kurve flach oder negativ, werden die laterotrusiven Führungen steiler, die Möglichkeit laterotrusiver Interferenzen nimmt zu, die mediotrusiven Führungen werden flacher, die Höcker der Mediotrusivseite disokkludieren besser.

Ist die Wilson-Kurve stärker ausgeprägt (positiv), werden die laterotrusiven Führungsflächen, die mediotrusiven steiler, die Gefahr mediotrusiver Interferenzen steigt.

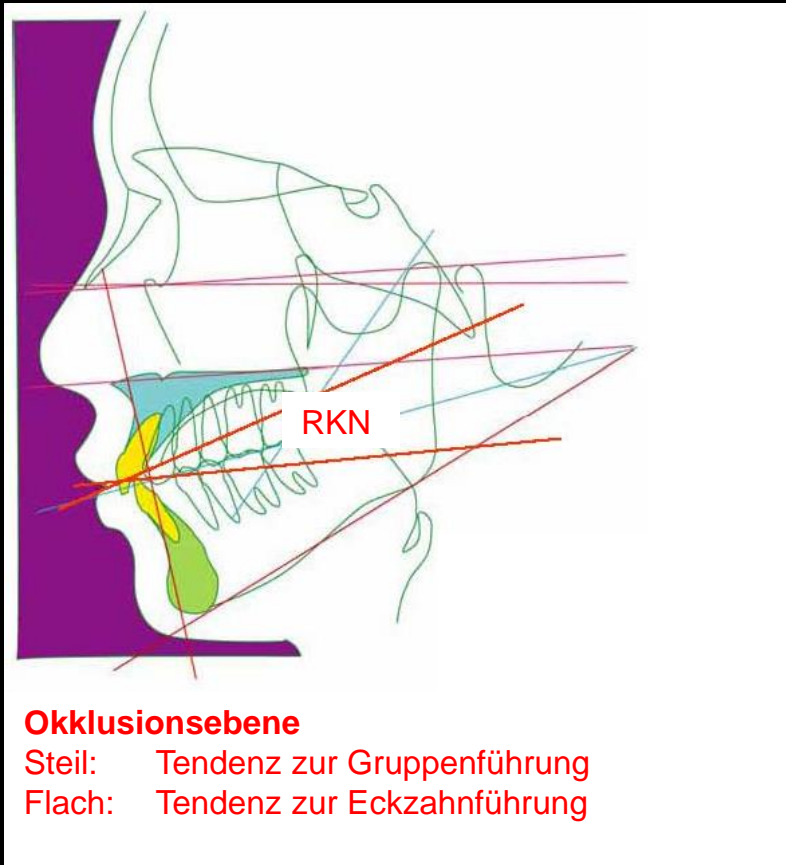


IX. Okklusionsebene und Disklusion



Als eine Hauptursache für Probleme und Beschwerden an den Zähnen, den parodontalen Geweben, den artikulären Strukturen des CMS und der Kaumuskulatur gelten Störungen im Molarenbereich im Sinne posterioren Interferenzen und Vorkontakten, bei den dynamischen Funktionen Mastikation, Schlucken, Phonation und Bruxismus. Daher ist es äußerst wichtig, diese Art der Störungen in Seitenzähnen zu erkennen und zu eliminieren, damit hieraus kein anhaltendes Problem erwächst.

IX. Okklusionsebene und Disklusion

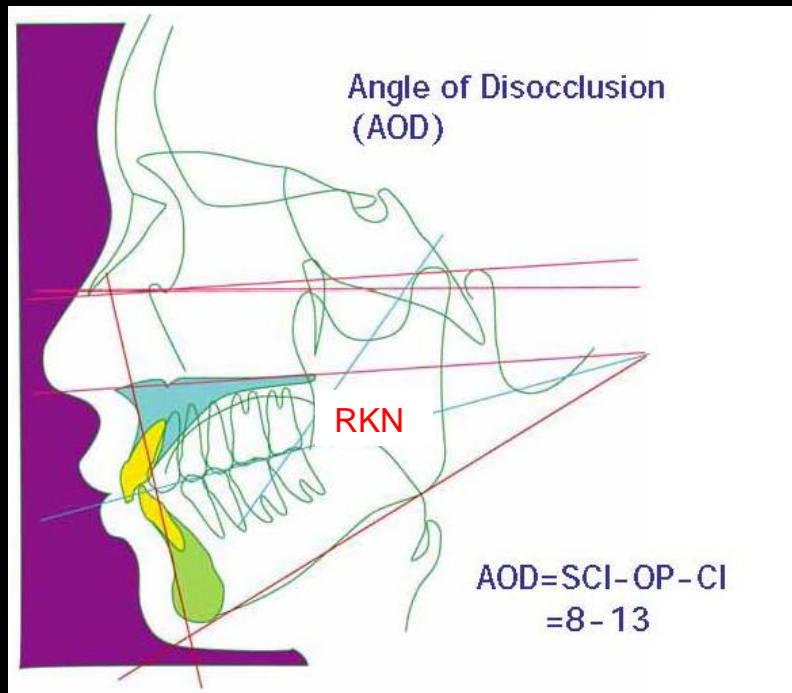


Die wichtigsten Faktoren bei der Rekonstruktion der Okklusion zur Vermeidung von posterioren Interferenzen, sind die Okklusionsebene und die Wilson-Kurve.

Wird die Okklusionsebene steiler, diskudieren die Seitenzähne nicht so leicht und das Okklusionsmuster wird eher zur Gruppenführung.

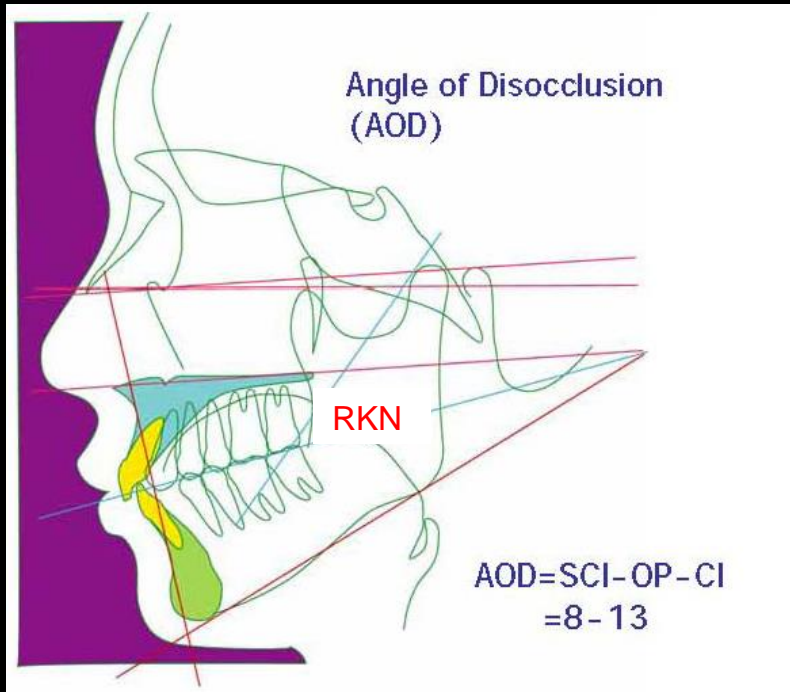
Wird die Okklusionsebene flacher, diskudieren die Seitenzähne leichter und das Okklusionsmuster gleicht eher dem Prinzip der Eckzahndominanz.

In der Bruxismus-Funktion des Kauorgans können posteriore Interferenzen sehr ungünstige Auswirkungen auf die Funktion haben und eine Menge unterschiedlicher direkter und indirekter Folgen nach sich ziehen.



Die Okklusionsebene ist einer der wichtigsten Faktoren bei der Rekonstruktion der Okklusion, die die Vorkontakte im Molarenbereich beheben kann. Insbesondere sind die Beziehungen zwischen der Kondylenbahnneigung und der Okklusionsebene die wichtigen Faktoren zur Kontrolle der Molarendisokklusion.

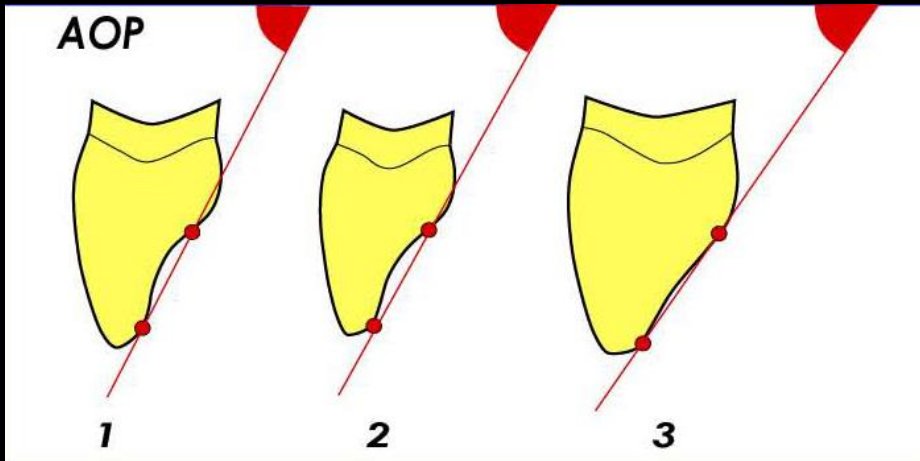
Der Winkel der Disklusion (AOD=Angle of Disclusion) wird angenommen als ein Index. AOD wird ermittelt, indem man den Wert der relativen Kondylenbahnneigung (RCI=Relative Condylar Inclination), gebildet aus der Neigung der Okklusionsebene (OP=Occlusal Plane) subtrahiert vom Wert der sagittalen Kondylenneigung (SCI=Sagittal Condylar Inclination), mit der Höckerneigung (CI=Cusp Inclination) in Beziehung setzt. Ein Wert für den AOD zwischen 8 -13° ist nötig, um die Molarenstörungen zu vermeiden und eine Disklusion zu gewährleisten.



Man sollte für die Protrusion bedenken, dass der Unterkiefer gegen den OK Bogen bei zunehmendem Vers Schub immer mehr inkongruent wird.

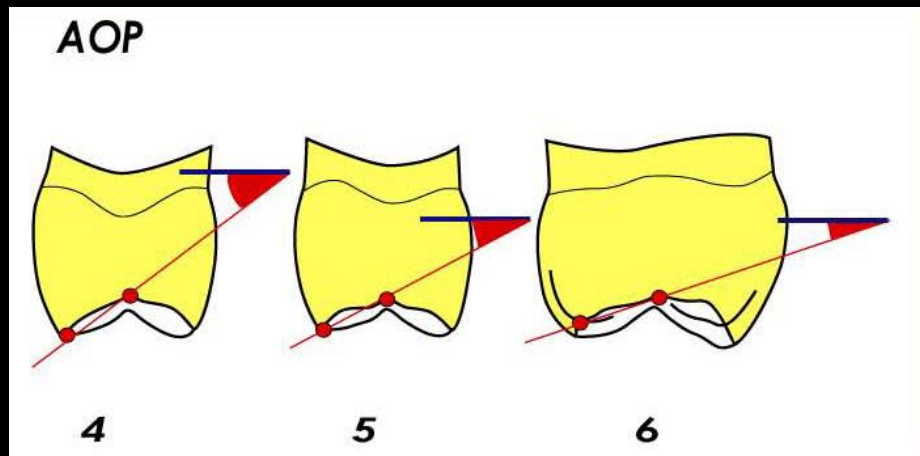
Es ist nicht zulässig, die Höckerneigung OK / UK zu betrachten, sondern nur die Projektionsflächenschnitte der Höcker in sagittaler Richtung.

X. Okklusale Führung



Die Führungsbahnen werden von den Frontzähnen nach posterior zu den Molaren konsekutive im Winkel flacher und in der Bahn kürzer. Dies stellt eine Bedingung für die Etablierung der Disklusion und eine Vermeidung von Molareninterferenzen dar.

Die Kondylenbahnneigung und die palatinalen Flächen der Eckzähne zeigen meistens eine fast parallele Neigung.



Daher ist Molarendisklusion bei der Dynamik des Unterkiefers bei allen Bewegungsfunktionen des Kauorgans nicht nur von der palatinalen Konkavität des Eckzahnes, sondern auch von der absteigenden Sequenz der Führungsflächen nach posterior, aber auch von der vestibulo-orale und mesio-distale Achsneigung aller Zähne/Zahngruppen in Relation zur Kondylenbahnneigung abhängig, also von der Sphärik von Wilson- und Speekurve.

XI. Formular für die Okklusions-Analyse

